



Հայկական գիտահետազոտական հանգույց Armenian Research & Academic Repository



Սույն աշխատանքն արտոնագրված է «Ստեղծագործական համայնքներ
ոչ առևտրային իրավասություն 3.0» արտոնագրով

**This work is licensed under a Creative Commons Attribution-NonCommercial
3.0 Unported (CC BY-NC 3.0) license.**

Դու կարող ես.

պատճենել և տարածել նյութը ցանկացած ձևաչափով կամ կրիչով
ձևափոխել կամ օգտագործել առկա նյութը ստեղծելու համար նորը


You are free to:

Share — copy and redistribute the material in any medium or format

Adapt — remix, transform, and build upon the material

611

U-57



204

Ք. Հարգաւելի

ՄԱՐՄՆԱԿԱԶՄԱԿԱՆ ԿԱՄ ԱՆԱՏՈՒԹՅԱՆ

Բ Ա Ռ Ա Ր Ա Ն

Լատիներէնից և ռուսերէնից Հայերէն

ԱՇԽԱՏՈՒԹՅԱՆ

ԲԺԻՇԿ ԼԵՒՈՆ ՏԻԳՐԱՆԵԱՆՅԻ



792/12/1

Տ Թ Ե Ի Ս

Ի ՏԳՐԱՐԻ ԶԱՄ. ԷՆՖԻԱՅԵԱՆՑ ԵՒ ԸՆԵՐ

1879

12 2 AUG 2013

1394

APM
3-1900a

15 NOV 2011

611
m-57

ՄԱՐՄԵԱԿԱԶՄԱԿԱՆ ԿԱՄ ԱՆԱՏՕՄԻԱԿԱՆ

Բ Ա Ռ Ա Ր Ա Ն

Լատիներէնից և ռուսերէնից հայերէն

Յ. Բաբայան
Յարկանյան
1879
ԱՇԽԱՏՈՒԹՅԱՆ
Բաբայան

ԲԺԻՇԿ ԼԵՒՈՆ ՏԻԳՐԱՆԵԱՆՑԻ



39833-63

39833-63



Տ Փ Ի Ս

Ի ՏՊԱՐԱՆԻ ՀԱՄԱ ԷՆՏԻԱԶՅԱՆՆՈ ԵՒ ԸՆԿՈ

1879

21285

մեն մի բառ որտեղից եմ հանել), այնու ամենայնիւ անկարելի եղաւ բոլոր տէրմիտների համար ճիշտ հայերէն բառեր գտնել, որովհետեւ մարմնի շատ մասերը մեզանում ամեննին անուն չեն ունեցել: Այս պակասութիւնը լրացնելու համար ես ստիպուած էի մասամբ գործ ածել լատիներէնի հիմնաւոր խօսքերի բառացի թարգմանութիւնը, կամ թարգմանել գերմաներէնից, ֆրանսերէնից, ռուսերէնից, տեանելով թէ որն է մեր լեզուին աւելի յարմար, կամ հնարել մարմնի որոշ մասի անունը, այնպէս որ բառը անատոմիական նշանակութիւն ունենայ, զորօրինակ, եռոսկր (os innominatum), եռոսկրափոս (acetabulum) և այլն: (Տես վերջաբանը):

Շատ ցանկալի կը լինէր, որ մարմնի ամէն մի մասի հա-

3) Երեքլեզուեան բառգիրք. գաղիէրէն, հայերէն, տաճկերէն. Ի Վիէնա. 1853.

4) Dictionarium latino—armenicum Ա. Ն. Է. Դ. Romae M. D. C. X. C. V.

5) Բառարան ի հայկական լեզուէ ի ռուսաց բարբառ. Խուզարաշեան Մոսկով. 1838 թ.

6) Nouveau guide de conversation français—anglais—armenien en turc—alement—italien. Par Philippe Giamgy. Mechitarist. Viene. 1848 թ.

7) Dictionarium novum latino—armenicum. Jacobo Villate Romae M. D. C. C. XIV.

8) Բառարան ռուսաց լեզուէ ի Հայ, Երեցփոխեան. 1854 թ.

9) Համառօտ բառարան ի ռուսաց լեզուէ ի Հայ. Ալամ-դարեան. Մոսկով. 1821 թ.

10) Կանոնաւոր և վայելուչ գրութեան պատմութիւնը և տեսութիւնը Միանասարեանց. Պետերբուրգ. 1872 թ.

11) Dictionaire abrégé, français—armenien. Par le P. Paschal Aaucher Viene 1812 թ.

մար անատոմիական նշանակութիւն ունեցող՝ բուն հայերէն բառեր ունենայինք, բայց չունենք և ոչ մի լեզու էլ չի կարող պարծենալ իր տեխնիկական բառերի ճիշտ նշանակութիւնով, նաև լատիներէնը: *) Հետևաբար եթէ բառարանիս մէջ նկատուի վերոյիշեալ պակասութիւնը, գիտնականները պէտք է ներողամտ աչքով նայեն աշխատանքիս վրայ, ինչպէս հարկ է նայել մի փորձի վրայ, որոյ նմանը դեռ չի եղել հայոց գրականութեան մէջ, և աշխատեն իրենք լրացնել պակասը:

Այս փոքրիկ բառարանիս մէջ զետեղեցի միայն այն բառերը որ պահանջուած է մեր այժմեան ուսումնական դրութիւնը, չը կան սրա մէջ բոլոր մանրամասնութիւնների և բոլոր մկանների կամ միսերի անունները որ մեզ համար առ այժմ հարկաւոր չեն, մինչև որ չունենք հայոց համալսարան:

Մեզ հարկաւոր է վերջապէս, որ մարմնակազմութեան վերաբերեալ բառերը, ինչքան կարելի է, շուտ որոշուէին և հանրականութիւն ստանային հայոց լեզուի մէջ և պատճառ չը դառնային աւելորդ վէճերի և դժուարութիւնների:

Որովհետև այս բառարանը աւելի հարկաւոր է քան թէ կարծում են, աշխատեցի հրատարակել:

Խնդրեմ ուսուցիչներին և այն պարոններին որոնք այս տեսակ աշխատութեամբ պարապում են, յայտնեն ինձ նամակով մարմնակազմական աւելի ընտիր բառեր, որպէս զի կարողանամ ընդհանուրի օգնութեամբ լրացնել այս բառարանը:

Հասցէս՝ Տփլիս, Փորձի խմբագրատուն, Արծրունու գալէրէում:

Լ. Տ.

*) Arteria (զարկերակ) բառը, ոչ մի անատոմիական միտք չունի, վերցրած է յունարէնից և նշանակում է օղակիր խողովակ, բայց ամեն մարդ գիտէ այժմ, որ զարկերակի մէջ օղ չի շարժվում, այլ հոսում է տաք արիւն, այնու ամենայնիւ ընդհանուր զործածական խօսք է եւրոպական գրականութիւնների մէջ:

Արտաթորանքային համակարգի մասին
հարկ է խոսել մի քանի բաների վերաբերյալ
որոնք կապված են սրտի և զարկերակների
հետ։ Այսպես, սրտից դուրս գալիս արտաթորանքային
համակարգը բաժանվում է երկու մասի։

Մի մասը կազմում է զարկերակների
համակարգը, որոնք կապված են սրտի հետ
և տարածվում են ամբողջ օրգանիզմում։

Երկրորդ մասը կազմում է արտաթորանքային
համակարգի արտաթորանքային համակարգը,
որը կապված է սրտի հետ և տարածվում է
արտաթորանքային համակարգում։

Այսպես, սրտից դուրս գալիս արտաթորանքային
համակարգը բաժանվում է երկու մասի։

Մի մասը կազմում է զարկերակների
համակարգը, որոնք կապված են սրտի հետ
և տարածվում են ամբողջ օրգանիզմում։

Երկրորդ մասը կազմում է արտաթորանքային
համակարգի արտաթորանքային համակարգը,
որը կապված է սրտի հետ և տարածվում է
արտաթորանքային համակարգում։

8.1

Abdomen, որովայնի, փոր։
Abductor, արտաբեր, հեռացուցիչ։
Adductor, ներբեր, մտեցուցիչ։
Acetabulum, հոսքերահավաք։
Acinosus, ողկոյգաձև։
Alae nasi, ուռնիկ։
Alveolus (dentis), ատամնաբուռ։
Ampula, պարար։
Amygdala, նշագեղձ։
Angulus internus oculi, ակնաղբիւր։
Antrum Hygmoni, Հիգմոնի խորշ, ծնոսախորշ։
Anularis, օղաձև։
Anthelix, հակողորդ։
Antibrachium, բաղուկ (արմնկաթոցից մինչև ի ձեռան
մասների ծայրերը անուսմունքների կանգուն)։
Anus, սրբան։
Aorta, արտա, աւաղ զարկերակ։
Aorta abdominalis, որովայնի արտա։
— ascendens, վերաձիգ արտա։
— descendens, վայրաձիգ արտա։
— thoracica, լանջի արտա։

- Abdomen, որովայնի, փոր։
- Abductor, արտաբեր, հեռացուցիչ։
- Adductor, ներբեր, մտեցուցիչ։
- Acetabulum, հոսքերահավաք։
- Acinosus, ողկոյգաձև։
- Alae nasi, ուռնիկ։
- Alveolus (dentis), ատամնաբուռ։
- Ampula, պարար։
- Amygdala, նշագեղձ։
- Angulus internus oculi, ակնաղբիւր։
- Antrum Hygmoni, Հիգմոնի խորշ, ծնոսախորշ։
- Anularis, օղաձև։
- Anthelix, հակողորդ։
- Antibrachium, բաղուկ (արմնկաթոցից մինչև ի ձեռան
մասների ծայրերը անուսմունքների կանգուն)։
- Anus, սրբան։
- Aorta, արտա, աւաղ զարկերակ։
- Aorta abdominalis, որովայնի արտա։
- ascendens, վերաձիգ արտա։
- descendens, վայրաձիգ արտա։
- thoracica, լանջի արտա։

- Apertura pyriformis, քթի ոսկրամուտք:
- Apex nasi, քթի ծայր:
- Apex pulmonis, թոքի կատար:
- Arachnoidea, սարդենի ուղեղապատ թաղանթ:
- Arbor vitae, կենաց ծառ:
- Arcus, կամար:
- Arcus aortae, աօրտաի կամար:
 - pala'inus anterior, քիմքի առաջնաձիգ կամար:
 - palatinus posterior, քիմքի յետաձիգ կամար:
 - zygomaticus, այտակամար:
- Areola, պտկարակ:
- Arteria, զարկերակ:
- Arteria anonyma, կամարաբուխ զարկերակ:
 - axillaris, աճու թի զարկերակ:
 - basilaris, հիմքի զարկերակ:
 - brachialis, թևի զարկերակ:
 - carotis, վզի զարկերակ:
 - carotis dextra, վզի աջ զարկերակ:
 - carotis externa, վզի արտաքին զարկերակ:
 - carotis interna, վզի ներքին զարկերակ:
 - carotis sinistra, վզի ձախ զարկերակ:
 - femoralis, ազդրի զարկերակ:
 - fibularis, փոքր ոլոզի զարկերակ:
 - frontalis, ճակատի զարկերակ:
 - iliaca communis dextra, զստի աջ ընդհանուր զարկերակ:
 - iliaca communis sinistra, զստի ձախ ընդհանուր զարկերակ:

- iliaca externa, զստի արտաքին զարկերակ:
 - iliaca interna, զստի ներքին զարկերակ:
 - mammaria interna, ստինքի կամ ծըծի ներքին զարկերակ:
 - occipitalis, ծոծրակի զարկերակ:
 - pulmonalis, թոքի զարկերակ:
 - radialis, ծղկի զարկերակ:
 - subclavia dextra, աջ ենթանրակեայ զարկերակ:
 - subclavia sinistra, ձախ ենթանրակեայ զարկերակ:
 - temporalis, քունքի զարկերակ:
 - tibialis antica, (մեծ) ոլոզի առջևի զարկերակ:
 - tibialis postica, (մեծ) ոլոզի յետևի զարկերակ:
 - ulnaris, արմնկի զարկերակ:
 - vertebralis, ողնաշարի զարկերակ:
- Articulatio, յօղ, յօղուած:
- Articulatio cubiti, արմնկայօղ:
 - femoris, ազդրայօղ:
 - geuu, ծնկայօղ:
 - humeri, թևայօղ, ուսայօղ:
 - manus, դաստայօղ, ձեռայօղ:
 - pedis, ոտայօղ:
- Atlas, կրող ողն:
- Atrium նախասենեակ:
- Atrium cordis, սրտի նախասենեակ:
 - dextrum, սրտի աջ նախասենեակ:
 - sinistrum, սրտի ձախ նախասենեակ:

Auricula (lobus), *բլթակ:*

Auricula cordis, *սրտի ականջ:*

Auris, *ականջ:*

Auris externa, *արտաքին ականջ:*

— interna, *ներքին ականջ:*

— media, *միջին ականջ:*

Axilla, *անոթ, կռնատակ:*

Axis, *առանցք:*

B.

Baccillum, *փայտիկ:*

Basis, *հիմք:*

Basis cerebri, *ուղեղի հիմք:*

— cranii, *գանգի հիմք:*

Biconcavus, *երկգոգաւոր:*

Biconvexus, *երկուուղեղիկ:*

Bicuspidalis, *երկփեղ:*

Bilus, *լեղի մաղձ:*

Brachium s. humerus, *թևոսկր, կռոսկր:*

Bronchiolus, *օղրնկակ, շնչափողիկ:*

Bronchus, *օղրնկալ, շնչափող:*

Bronchus dexter, *աջ օղրնկալ:*

— sinister, *ձախ օղրնկալ:*

Buca, *այտ, թուշ:*

Bulbus, *կոճղէղ, արմատ:*

Bulbus oculi, *ակնագուռ, ակնապտուղ:*

— pili, *կոճղէղ մաղի:*

— olfactorius, *հոտոտելիքի արմատ:*

Bursa mucosa, *մաղասիւպարի կամ մաղասաւոր պարի:*

C.

Cadaver, *դի:*

Calix renalis, *երիկամի բաժակ:*

Camera oculi anterior, *աչքի նախասենեակ:*

— posterior, *աչքի յետնասենեակ:*

Canaliculus lacrymalis, *արտօսքանցք:*

Canalis, *անցք, խողովակ:*

Canalis caroticus, *վզի դարկերակի անցք:*

— cervicalis (uteri), *վզանցք (արգանդի):*

— cochlearis, *խորունջի անցք:*

— cruralis, *ազդրանցք:*

— lacrymalis, *արտօսքանցք:*

— inguinalis, *ձուրանցք, աձկանցք:*

— semicircularis, *կիսակլոր անցք:*

— uriniferus, *միզարեր անցք:*

— vertebralis, *ողնաշարի անցք:*

Capillaris, *մաղակերպ:*

Capitulum, *գլխիկ, գլխակ:*

Capitulum femoris, *ազդրազդրիկիկ:*

— humeri, *թևոսկրի գլխիկ, թևազդրիկիկ:*

Caput, *գլուխ:*

Cardia, *ստամոքսի մուտք:*

Carpus, *վերնազատ, մաջա:*

Cartilago, կռճիկ: —
 Cartilago arythaenoidea, կժակռճիկ: —
 — costalis, կողակռճիկ: —
 — cricoidea, ողակռճիկ: —
 — epiglottis, կոկորդափակ (կռճիկ): —
 — interarticularis, յօղակռճիկ: —
 — intervertebralis, ողնակռճիկ: —
 — Santoriniana, Սանտորինիանոսի կռճիկ: —
 — thyroidea, վզակռճիկ, վահանակռճիկ: —
 — Vrisbergiana, Վրիսբերգեան կռճիկ: —
 Caruncula hymenalis s. myrtiformis, **papilla**
 hymenalis, փառանդանակ: —
 Cauda equina, ձիու սրունք: —
 Cavum, խորշ: —
 Cavum cranii, գանգախորշ: —
 — Hyghmori, Հիգհմորի խորշ, ճեղքախորշ: —
 — nasale, քթախորշ: —
 — oris, բերան, բերանի խորշ: —
 — pelvis, կանքի խորշ: —
 — pharyngis, կրակխորշ, կլանախորշ: —
 — pleurae, լանջամանջի խորշ: —
 — subarachnoidale, սարդէնաատոր խորշ: —
 — thoracis, լանջախորշ: —
 — tympani, թմբիկախորշ: —
 — uteri, արգանդի խորշ: —
 Cellula, փանդակ, բջիջ: —
 Cellula cornea, կողմափանդակ: —
 Cerebellum, փոքր ուղեղ: —

Cerebrum, ուղեղ: —
 Chiasma nervorum opticorum, **խաչ**
 Chiliferus, մանուշակ: —
 — Chilus, մանուշակ: —
 Choana, կատիկ: —
 Chorda tendinea, տրամանձիկ ջղ: —
 Choroidea, ակնաճար: —
 Chymus, ստամոքսահեղուկ, խախաց: —
 Ciliae, արտևանունք, թերթերունք, թարթափ: —
 Clavicula, անրակ: —
 Clitoris, կնարիկ: —
 Coagulum, մակարդ: —
 Cochlea, խողունջ: —
 Colon ascendens, վերաձիգ աղիք: —
 — descendens, վայրաձիգ աղիք: —
 — transversum, առիշեղ աղիք: —
 Columna vertebralis, ողնաշար: —
 — Bertini, Բերտինեան սիւն, շար: —
 Collum, վեղ, շիկնք, պարանոց: —
 Collum femoris, ազդրավեղ: —
 — uteri, արգանդի վեղ: —
 — vesicae urinariae, միզասարկի վեղ: —
 Compactus, կարծր: —
 Concavus, գոգաւոր: —
 Concav — convexus, գոգուռուցիկ: —
 Concha nasi, խեցին, քթախեցին: —
 Condylus, կունդ: —
 — externus, արտաքին կունդ: —

— internus, ներքին երունդ:
 Conjunctiva, միապիւղի ձայն:
 — bulbi սպիտակուչ անազունդի:
 — palpebrarum, միապիւղի ստայն կոպերի:
 Conus, կոն:
 Convexus, ուռուցիկ:
 Cor, սիրտ:
 Cor arteriosum, դարկերակական սիրտ:
 Cor venosum, երակական սիրտ:
 Corneus, եղջերեայ:
 Cornea (membrana): եղջրաթաղանթ:
 Corona, պսակ, թագ:
 Corona dentis, ատամնապսակ:
 Corpora quadrigemina, չորս բլուր:
 Corpus. s. truncus, իրան, իրանք, մարմինը առանց ծայրերի:
 Corpus callosum, փայտաբարձի մարմին:
 — cavernosum, խորշամարմին, խորշաձև մարմին:
 — ciliare, արևանամարմին:
 — Patchini, Պաշինեան մարմին:
 — spongiosum, սպունգամարմին:
 — striatum, զծամարմին, զծաւոր մարմին:
 — vitreum, ապակեայ մարմին:
 Costa, կող:
 Cranium, գանգ:
 Crassum, հաստ:
 Crista, կրին:
 Crus, սրունք, քիչն ձիւն:

Cuneiformis, սեպաձև:
 Curvatura, կորութիւն:
 Cuvratura major ventriculi, ստամոքսի մեծ կորութիւն:
 — minor ventriculi, ստամոքսի փոքր կորութիւն:
 Cutis, մորթ, կաշի:
D.
 Dens, ստամ, ակուէք:
 Dens angularis, ժանիք:
 — incisivus, կտրիչ ստամ, անջլի ստամ:
 — malaris, սեղանաւանդ:
 — sapientiae, իմաստաստութեան ստամ:
 Derma, մաշկ:
 Diameter, տրամագիծ:
 Diaphragma. s. m. phrenicus, ստոծան:
 Digitus, մատ:
 Digitus manus, ձեւամատ:
 — pedis, ստամատ:
 — primus. s. pollex, թիթ, բիթ:
 — secundus. s. index, ցոցամատ:
 — tertius, միջամատ:
 — quartus, անամեմատ:
 — quintus, ճկիթ:
 Dorsum, թիկունք, կոնակ, մէջք:
 Dorsum nasi, քթի մէջք:
 Ductus, ծորակ:
 Ductus choledochus, լիզաքոծորակ:
 — cysticus, կաթնաքոծորակ:
 — hepaticus, լիզաքոծորակ:

- lacrymalis, արտաթորանքային:
- lactiferus, կաթնաթորանքային:
- thoracicus, կրծքային:

Duplicatura, կրկնաթաղանթ:

Dura mater, կարծր արտաթորանքային:

Durus, կարծր:

E.

Embryo, մանուկ:

Eminentia hyo—maxillare, շրթեր:

Encephalon, ուղեղ:

Endocardium, սրտի ներքին թաղանթ:

Enteria, փորտիք:

Epidermis, արտաթորանքային:

Epididymis, վերնաբորբ:

Epigastrium, վերին սրտի շրթեր:

Epiglottis, կոկորդափակ, հազազափակ:

Epithelium, մորթափայտի, երեսափայտի, երեսաձևի փայտի:

Extensor, սարգիչ:

Extremitas, ծայր:

Extremitas, inferior, ստորին ծայր կամ անդամ:
— superior, վերին ծայր կամ անդամ:

F.

Facies, երես, դեմք:

Faeces, աղբ, կղկղանք:

Falangs digitorum manus, ձեռքի մատուկ:

— pedis, ոտի մատուկ:

Fascia, կրկն:

Femur, կրկնաթիղ:

Fenestra ovalis, շրթաձև:

— rotunda, կլոր:

Fibra elastica, կարծրացող թել:

Fibrin, բյուրեղ:

Fibula, կրկնաթիղ:

Filamentum, թել:

Fissura, ճեղք:

Fissura longitudinalis, երկարաձև ճեղք:

— palpebrarum, կրկնաթիղի ճեղք:

Flexor, ճեղք:

Folliculus Graffii, Գրաֆիի փուփուկ:

Fonticulus, հոգեփայտ:

Foramen, ծակ:

Foramen jugulare, վզերակի ծակ:

— obturatorium, քողածակ:

— opticum, ակննեյրի ծակ:

— occipitale magnum, ծոծրակի մեծ ծակ:

— quadrilaterum, քառանկյունի ծակ:

— sacrale anterior, զարկանի ծակ:

— posterior, զարկանի ծակ:

— trilaterum, եռանկյունի ծակ:

— venae cavae s. quadrilaterum, վերջնաբերակի

ծակ, քառանկյունի ծակ:

— vertebrale, ողնաձև:

Fornix vaginae, հեշտոցի կամար:

Frons, ճակատ:
 Fossa, փոս:
 Fossa lacrymalis. s. pro glandulae lacrymalis, արտասրահայտ, արտասրահայտ փոս:
 — navicularis, նավափոս, նավափոս փոս:
 — poplitea, ճրճկափոս:
 — Sylvii, Սիլվիոյ փոս:
 Frenulum labii, շրթնակալար:
 — linguae, լեզուակալար:
 — praeputii, թղթակալար:
 Fundus, յատակ:
 Fundus uteri, արգելանքի յատակ:
 — ventriculi, ստամոքսի յատակ:
 Funiculus spermaticus, սերմնախղճ:

G.

Ganglion, հանգրոց, նեարդոգանգլի:
 Ganglion intervertebrale, ողորկի միջնահանգրոց:
 Gangliosus, հանգրոցաւոր:
 Genitalis, ճրճնդական, սեռական:
 Genitalia externa, արտաքին ճրճնդական կամ սեռական գործարաններ:
 Genito—rinarius, ճրճնդակ—կամ սեռական—միջական:
 Genus, ճուռակ:
 Gingiva, լինդ:
 Glabella, յոնամկնջ:
 Glandula, գեղձ:

Glandula acinosa, ողորդագեղձ, ողորդաձև գեղձ:
 — Bartolini, Բարտոլինեան գեղձ:
 — Brunneriana, Բրուններեան գեղձ:
 — lacrymalis, արտասրահայտ գեղձ:
 — Lieberkhüniana, Լիբերկիւնեան գեղձ:
 — Meibomi, Մէյբոմեան գեղձ:
 — Mongomeri, Մոնգոմերեան գեղձ:
 — s. ovulum Nabotti, Նաբոտի գեղձ:
 — Parotis, ականջագեղձ, Պարոտիս:
 — Peyeri, Պէյերի գեղձ:
 — prostata, ընկալանքագեղձ:
 — salivaris, թքագեղձ:
 — sebacea, ճարպագեղձ:
 — solitaria, մէկագեղձ:
 — sublingualis, ընկալանքագեղձ:
 — submaxillaris, ստորաճոտնոց գեղձ:
 — sudoripara, բրունարբեր գեղձ:
 — suprarenalis, ըրիկամների վերնագեղձ:
 — thyroidea, վզագեղձ, վահանագեղձ:
 — tubulosa, մասնոցագեղձ, մասնոցաձև գեղձ:
 Glans penis, բիրի գլուխ:
 Glenoideus, յողական, յողուածական:
 Globulus sanguinis, արեան գնդակ:
 Glomerulus, անօթակծիկ, անօթային կծիկ:
 Glottis. s. rima glottidis, ճայնամուտ:
 Gyrrus, գալար:

H.
Hallux, ստաբլիթ, ոտի մեծ մատ:
Helix, ողորդ:
Hemisphaera, կիսագունդ:
Hemisphaera cerebelli, փոքր ուղեղի կիսագունդ:
— cerebri, մեծ ուղեղի կիսագունդ:
Hepar, լիարդ:
Hiatus, դուռ, մուտք, ծակ, անցք:
Hiatus aorticus, աօրտանցք:
— oesophageus, որկրանցք:
Hilus pulmonis. s. porta, թորադուռ:
— renalis, երիկամների մուտք:
Humor aqueus, ջրաշիւթ:
Humerus, թևոսկր, կռոսկր:
Hymen, փառ, կուսաթաղանթ, կուսանիւթ:
Hymen annularis, օղափառ, օղաձև փառ:
— cribrus, մազաձև փառ:
— duplex, երկպատիկ փառ:
— imperforatus, լիակատար կամ փակ փառ:
— semilunaris, կիսալուսնաձև փառ:
Hypogastrium, ներորովան:
I.
Incus սայլ:
Infundibulum, ձաղառ:
Inguen, աճուկ, ճիճք, ձուր:

Intermedius (lobus), միջնաղիր (մասն):
Intestinum, աղիք:
Intestinum coecum, փակաղիք:
— crassum, հաստ աղիք:
— duodenum, նախաղիք, տասներկու մասն
նեյ աղիք:
— ileum, վիստ աղիք:
— jejunum, սովաղիք:
— rectum, թափան, ուղղորդ աղիք, ուղղա-
նիւթ աղիք:
— tenue, բարակ աղիք:
Introitus vaginae, հեշտուղի մուտք:
Iris, ծիածան:
Isthmus faucium, սոսորդ:
L.
Labium, շուրթ:
Labium anterius colli uteri, արգանդի առաջնա-
շուրթ:
— majus, մեծ շուրթ:
— minus. s. nympha, փոքր շուրթ:
յաւերծահարս:
— posterius colli uteri, արգանդի յետնաշուրթ:
— urethrae, միզուկի շուրթ:
Labyrinthus, բաւիղ:
Lac, կաթ:
Lacryma, արտուր, արտասուք:

Lamina, **թիթեղն:**
 Lamina parietalis, **արտաքին թիթեղն:**
 — visceralis, **ներքին թիթեղն:**
 Larynx, **կոկորդ, հագագ:**
 Lens, **ոսպ:**
 Lien, **փայծաղ, փիծեղ:**
 Ligamentum, **կապ, յօդակապ:**
 Ligamentum accessorium, **օգնականապ:**
 — capsulare, **պարկածե կապ:**
 — cruciatum, **խաչական լայն կապ:**
 — latum uteri, **արգանդի լայն կապ:**
 — palpebrae, **կուպակապ:**
 — Poupartii, **Պուպարտի կապ:**
 — rotundum, **կոլոր կապ:**
 — rotundum uteri, **արգանդի կոլոր կապ:**
 — teres, **կոլոր կապ:**
 — vocale, **ձայնականապ:**
 — vocole spurium, **սուտ ձայնականապ:**
 — vocole verum, **բուն ձայնականապ:**
 Linea mediana corporis, **միջնագիծ մարմնի:**
 Linea palpebrae ant. et post, **կուպեղրագիծ առջևի
և յետևի:**
 Lingua, **լեզու:**
 Lingula, **ս. uvula, շեղակ:**
 Liquor, **ջրահեթ, հեղանիւթ:**
 Liquor folliculi, **փոճակի ջրահեթ:**
 Lobus, **մասն:**
 Lobus auricularis, **բլթակ:**

Lumbus, **մջլք:**
 Lunula unguinis, **լուսնակ եղունգի:**
 Lympha, **աւիշ:**

M.

Macerare, **կակղացնել, թրիլ:**
 Macula, **բիծ:**
 Macula germinativa, **ծննդարբիծ:**
 — lutea, **դեղին բիծ:**
 — Marioti, **Մարիօտի բիծ:**
 Malleolus externus, **արտաքին կոճ:**
 — internus, **ներքին կոճ:**
 Malleus, **մուրձ:**
 Mamma, **ստինք, ծիծ:**
 Manubrium mallei, **մուրձի կոթ:**
 Manus, **ձեռ, թաթ:**
 Margo, **եզր:**
 Margo infraorbitalis, **ակնակապիճի ստորեզր:**
 — palpebralis, **կուպեղր:**
 — supraorbitalis, **ակնակապիճի վերեզր:**
 Maxilla, **ծնօտ:**
 Maxilla inferior, **ստորին ծնօտ:**
 — superior, **վերին ծնօտ:**
 Meatus auditorius externus, **արտաքին ականջամուտք:**
 — internus, **ներքին ականջամուտք:**
 Mediastinum, **միջավայր:**
 Mediastinum anticum, **առջևի միջավայր:**
 — posticum, **յետևի միջավայր:**

39853-63



Medulla oblongata, երկայնաձև ուղեղ:
 — spinalis, ողնաձուռ:
 Membrana, թաղանթ:
 Membrana mucosa, լորձաթաղանթ:
 — synovialis, յօդաւիշ թաղանթ:
 — tympani, թմբկաթաղանթ:
 — tympani secudaria, երկրորդ թմբկաթաղանթ:
 — vitellina, դեղնուցի թաղանթ:
 Membrum, անդամ:
 Mentum, կրակ:
 Mesenterium, միջընկերք:
 Mesogastrium, միջստորվայն:
 Metacarpus, ձեռամէջ, ափ:
 Metatarsus, ոտամէջ:
 Mons Veneris, Ափրօզիտեան բլուր, տանիք:
 Motorius, շարժիչ:
 Muccus, լորձ, մաղաս:
 Musculus, մկան, մկանուն, միս:
 Musculus abductor, արտաբեր, հեռացուցիչ մկան:
 — adductor, ներբեր, մօտեցուցիչ մկան:
 — biceps, երկզկաձև, մկան:
 — cucularis, կնգուղաձև, բաշլղաձև մկան:
 — deltoideus, դէլտայաձև մկան:
 — dilatator pupillae, բիբիլայնացուցիչ, ընդլայնիչ մկան:
 — extensor, պարզիչ մկան:
 — flexor cruris, սրունքի ծալիչ մկան:



— frontalis, ճակատի մկան:
 — gastrocnemius, թամբի մկան, սրունքի մկան:
 — gluteus magnus, երսասնքի մեծ մկան:
 — intercostalis, կողամէջ մկան:
 — levator palpebrae superior, վերին կուպի բարձրացուցիչ մկան:
 — levicellularis, անդիճ, անշերթ, ողորկ մկան:
 — latissimus dorsi, թիկունքի լայն մկան:
 — obliquus abdominis, ստորվայնի շեղ մկան:
 — obliquus inferior (oculi), ստորին շեղ մկան (աչքի):
 — obliquus superior (oculi), վերին շեղ մկան (աչքի):
 — masseter, ծամող մկան:
 — orbicularis oris s. sphincter oris, բերանի փակիչ, բերանափակ մկան:
 — orbicularis s. sphincter palpebrae, կուպի փակիչ մկան:
 — pectoralis major, կուրծքի մեծ մկան:
 — pectoralis minor, կուրծքի փոքր մկան:
 — phrenicus s. diaphragma, ստոծան:
 — pronator, ներշարժիչ:
 — rectus abdominis, որովայնի ուղիղ մկան:
 — rectus externus (oculi), գունդի, պտուղդ արտաքին ուղղաձիգ մկան:
 — rectus inferior (oculi), գունդի պտուղդ ուղղաձիգ մկան:
 — rectus superior (oculi), գունդի վերին

- ուղղաձիգ մկան: —
- risorius, ծիծաղի մկան: —
- rotator, շրջեցուցիչ: —
- rectus internus (oculi), գունդի պտուղե ներքին ուղղաձիգ մկան: —
- sartorius, դերձակի մկան: —
- sphincter, սեղմիչ փակիչ մկան: —
- sphincter palpebrarum, կոպտիակ մկան: —
- sphincter ani, սրբանուփակ մկան, սրբանի սեղմիչ մկան: —
- sterno — cleido — mastoideus, գլուխը խոնարհեցնող մկան: —
- striocellularis, զճաւոր, շերթ մկան: —
- temporalis, քունքի մկան: —
- triceps, եռգլխանի մկան: —
- zygomaticus, արտի մկան: —
- pupillae, բերանի, բրբեռ սեղմիչ մկան: —
- pylori, ստամոքսի ելակի, ստամոքսի ելքի սեղմիչ: —
- vaginae, հեշտոցափակ, հեշտոցի սեղմիչ մկան: —
- vesicae urinae, միզատարի ելակի մկան: —

N.

- Nares, բերանի ծակ, ունջք, պինչ: —
- Nevus, նեւոս: —
- Nevus acusticus, ականջանեւոս: —
- axillaris, անոթանեւոս: —

- cruralis, աղդրանեւոս: —
- facialis, երեսի նեւոս, դիմանեւոս: —
- glosso — pharyngeus, լեզուկանանեւոս: —
- hypoglossus, ընդլեզուանեւոս: —
- impar Halleri, Հալլերի անզոյգ նեւոս: —
- ichiadicus, ամոյանեւոս: —
- lingualis, լեզուանեւոս: —
- medianus, միջնանեւոս: —
- motorius, շարժիչ նեւոս: —
- oculomotorius, ակնաշարժ նեւոս: —
- olfactorius, հոտանեւոս: —
- opticus, ակնանեւոս: —
- radialis, ծրղանեւոս: —
- sensitivus, զգայանեւոս: —
- sympathicus, համակրանեւոս, համակրական նեւոս: —
- trigeminus, եռանեւոս, եռորեան նեւոս: —
- ulnaris, արմնկանեւոս: —
- vagus. s. pneumogastricus, թափառիչ նեւոս: —
- vasomotorius, անօթաշարժ նեւոս: —

Nidus, բուն:

Nucleolus, կորզիկ:

Nucleus, կորիզ:

Nympha, ներքին շուրթ, փոքր շուրթ, հաւերթահարս:

O.

- Obliquus, շեղ, թիւր: —
- Occiput, ծոծրակ: —

- Oculus, աչք, ախ:
- Olecranon, արմնկոս:
- Oesophagus, որոր: օսոսոս
- Orbita, ախակախի:
- Orificium, բերան, քերանիկ:
- Orificium, s. ostium urethrae, միգուկի քերան:
- uteri externum, արդանդի արտաքին բերան:
- uteri internum, արդանդի ներքին բերան:
- Organon, գործարան:
- Organon auditus, ախնջ, լսելիք:
- digestionis, մարտողութեան գործարան:
- Corti, ֆորտի գործարան:
- genitalis feminae, իգական գործարան:
- genitalis hominis, արական գործարան:
- genitalis externus, արտաքին, սեռական, կամ ծննդական գործարան:
- genitalis internus, ներքին սեռական կամ ծննդական գործարան:
- gustus, ճաշակելիք, ճաշակի գործարան:
- lacrymalis, արտասուքի գործարան:
- olfactus, հոտոտելիք, հոտոտելաց գործարան:
- tactus, շօշափելիք, շօշափելեաց գործարան:
- uro-poeticus, միգա-սեռական գործարան:
- visus, աչք, ախ:
- Os, ոսկր:
- Os basilare, հիմնոսկր:
- brachii. s. humeri, թևոսկր, կրծոսկր:
- calcaneum, կրծնոսկր:

- capitatum, գլխակիր ոսկր:
- coccygis, սոչիկ, սոչոսկր:
- cubiti s. ulnae, արմուկ, արմնոսկր:
- cuboideum, խորանարդաձև ոսկր:
- cuneiforme, սեպուկ, սեպաձև ոսկր:
- cribrosum. s. ethmoidale, մաղոսկր, մաղակերպ ոսկր:
- femoris, ազդր:
- fibulae, փոքր դոզ
- frontalis, ճակատոսկր:
- hamatum, կարթոսկր:
- hyoideum, լեզուոսկր:
- ilei, գստոսկր:
- innominatum s. coxa, եռոսկր:
- ischii, ամպոսկր, նստատեղի ոսկր:
- lacrymale, արտասուքի ոսկր:
- lunatum. s. semilunare, լուսնոսկր, լուսնաձև ոսկր:
- manus, ձեռն ոսկր:
- multangulum majus, բազմանկյունի մեծ ոսկր:
- multangulum minus, բազմանկյունի փոքր ոսկր:
- nasale, թթոսկր:
- naviculare. s. scaphoid. նավաստի ոսկր:
- occipitale, ծծրակի ոսկր:
- palatinum, բլանոսկր:
- parietale, զգաթոսկր:
- pedis, ոտոսկր:
- petrosus, քարոսկր:

- pisiforme, սիսեւոսկր, ողունոսկր:
 - pterygoideum, թևածև ոսկր:
 - pubis, ցայրոսկր:
 - pyramidalis. s. triquetrum, բրդոսկր:
 - radii, ծղիկ, ծղոսկր:
 - sacrum, գաւակ, գաւակոսկր:
 - sesamoideum, շուշմայածև ոսկր:
 - sphenoidium. s. alaforme, սեպածև ոսկր:
 - talus. s. astragalus, վէդ, ճան:
 - tibiale, մեծ ողոգ:
 - temporalis, քնքոսկր:
 - ulnae, արմուկ, արմնիկոսկր:
 - zygomaticum, այտոսկր:
 - Ossicula audita, ականջի ոսկրիկներ:
 - Ossiculum lenticulare, ոսպոսկր:
 - Ostium aortae, աօրտայի սկիզբ:
 - art. pulmonalis, թոքի զարկերակի սկիզբ:
 - atrio-ventriculare, սենեկադուռ:
 - atrio-ventriculare dext. աջ սենեկադուռ:
 - — — sin. ձախ սենեկադուռ:
 - Ovalis, ձուածև:
 - Ovarium, ձուարան, ձուարար:
 - Oviductus. s. tuba Fallopieae, ձուանցք:
 - Ovulum, ձուիկ:
 - Ovulum Naboti, Նաբօտի գեղձ:
- P.**
- Palatum, քիւթ:
 - Palatum durum, կարծր, կոշտ քիւթ:

- molle, փափուկ քիւթ:
- Palmus, թիկ:
- Palpebra, կոպ:
- Palpebra inferior, ստորին կոպ:
- ruperior, վերին կոպ:
- Pancreas, փորագեղձ:
- Paniculus adiposus, ճարպակարգ, ներքնամակ:
- Papilla, պտուկ:
- Papilla cutis, կաշվի պտուկ:
- linguae, լիզուապտուկ:
- circumvalata, բակապտուկ, բակաւոր պտուկ:
- filiformis, թելապտուկ, թելածև պտուկ:
- fungiformis, սնկապտուկ, սնկածև պտուկ:
- mammae, ստինքի, ճրճի պտուկ:
- nervi optici, ակնանեարդի պտուկ:
- Parietas, գազաթ:
- Pars lateralis thoracis, կողք:
- Patella, ծնկոսկր, ծնկախուփ:
- Pectus, կուրծք:
- Pelvis, կոնք:
- Pelvis renalis, երիկամնի աւազան:
- Pellucidus, թափանցիկ:
- Penis, բիր, վարոց, ճուճ, ճուղ:
- Pericardium, սրտապարկ:
- Periostium, ոսկրամաշկ,
- Perineum, երանք:
- Peritoneum, որովայնամաշկ:
- Pes, ոտ, ոտաթաթ,

Phalangs, մատուկներ: —
 Phalangs digiti manus, ձեռքի մատուկներ: —
 — pedis, ոտի մատուկներ: —
 Pharynx, կրկն: —
 Pia mater, նուրբ լեղակապարտակ: —
 Pigmentum, պիգմենտ, սև նյութ: —
 Pilus, մաշկ: —
 Placenta, ընկերք (երեխե) —
 Planta pedis, ներքին, ստիտակ: —
 Planus, հարթ: —
 Plan—concavus, հարթ—գոգավոր: —
 Plan—convexus, հարթ—ուռուցիկ: —
 Plasma, արիւնջուր: —
 Pleura, լանջամանակ: —
 Pleura costalis, կողայնջամանակ: —
 — phrenica, ստոծանի լանջամանակ: —
 — pulmonalis, թոքայնջամանակ: —
 Plexus, հլուս: —
 Plica, ծակ: —
 Plica cubiti: արմնկի ծակ, արմնկածակ: —
 — longitudinalis duodeni, նասաղիքի երկայնածակ: —
 Pollex, բլթ, բլթ: —
 Pomum Adami, Ադամի խնձոր: —
 Pons Varoli, Վարոլի կամուրջ: —
 Porta hepatis, լերդադուռ: —
 — pulmonis, թոքադուռ: —
 Portio vaginalis uteri, հեշտոցի մասն (արգրանդի): —
 Porus, ճակիկ, ճակիկ: —

Praeputium, թղկատ: —
 Processus, սոս: —
 Processus acromialis, սուսանյութ (inter): —
 — alveolaris. s. dentalis, սասանյութ: —
 — ascendens, վերածիկ սոս: —
 — condyloideus, յօդոսոս: —
 — coronoideus, թագոսոս: —
 — descendens, վայրածիկ սոս: —
 — falciformis inferior, ստորին թերթաձև սոս: —
 — falciformis superior, վերին թերթաձև սոս: —
 — obliquus, թիւրսոս: —
 — odontoideus, սասանյութ: —
 — palatinus, բնակ: —
 — spinosum, խոտոտիկ: —
 — transversus, լայն թիւր սոս: —
 — vermiformis, որդնաստ, որդնակ: —
 — xyphoideus. s. ensiformis, սրածակ սոս: —
 Pronatio, ներշարժում: —
 Prostata, միզատարի վզակ: —
 Pulmo, թոք: —
 Pulpa, կակղան: —
 Pupilla, բլթ: —
 Pylorus, սասանյութի ելք: —
 Pyramis, բուրգ: —
R.
 Radius (os), կրկն, կրկն: —

Radix, արմատ:
 Ramus, ճիւղ:
 Rectum (intersinum), թափանցողիկ:
 Rectus, ուղղաձիգ:
 Regio glutea, յետայտ:
 Regio interscapularis, թիկնամէջ:
 Regio temporalis, քունք:
 Ren, երկկամուխ:
 Rete, ցանց:
 Rete Malpighi, Մալպիգիան ցանց:
 Reticularis, ցանցաձիգերային:
 Retina, ցանցաթաղանթ:
 Rima glottidis, ձայնամուտ:
 Rima pudenda, փրածեղ:
 Rotator, շրջեցուցիչ:

S.

Saliva, թուր:
 Saccus lacrymalis, արտոտարարիկ:
 — pili, մազիկ սլարիկ:
 Sanguis, արիւն:
 Scapus, կոթ:
 Scleratica, կարծրաթաղանթ:
 Scrotum, ամրոճակալ, ամրոճապարկ:
 Sceleton, կմխիւկ:
 Sebum, ճարպ:
 Sectio, դիակտոմի:
 Sella turcica, տաճիկի թանաք:

Semen, սերմ:
 Semicircularis, կամարաձև, կիսակլոր:
 Semilnaris, կիսալունաձև:
 Sensitivus, զգայուն:
 Septum, միջնապատ, միջնորմ:
 Septum atriorum, նախասենեակների միջնապատ:
 — cordis, սրտի միջնապատ:
 — ventriculorum, սենեակների միջնապատ:
 Serum, շնուկ:
 Sinus, ծոց:
 Sinus communis venarum cardiacarum, սրտի ընդհանուր երակների ծոց:
 Sinus confluens, խառն ծոց:
 — falciformis inferior, ստորին գերանդաձև ծոց:
 — — superior, վերին գերանդաձև ծոց:
 — transversus, առիշեղ ծոց:
 — venosus, երակային ծոց:
 Spatium intercostale, կողմամէջ:
 Sperma, սերմ:
 Spermatozoa, սերմնորդ:
 Spiralis, պարզրաձև:
 Squama, թեփ:
 Stapes, ասպանդակ:
 Sternum, կրծոսկր:
 Stratum, կարգ, խաւ:
 Stratum corneum, եզրակարգ:
 Stratum bacillosum, փայտիկների կարգ:
 subcutaneum, ճարպազարգ:

Structura, շինուած:

Substantia, գոյք:

Substantia compacta, կարծր գոյք:

— corticalis, կեղևային գոյք:

— medullaris, ուղեղային գոյք:

— spongiosa, սպունգակազմ գոյք:

— vitrea (dentis), կիտուած, մինէ:

Succus intestinalis, աղէքահիւթ:

— ventriculi, ստամոքսահիւթ:

Sudor, քրտինք:

Sulcus, ախոս, ձուռ:

Sulcus longitudinalis, երկայնաձիգ ախոս:

— rectus, ուղղաձիգ ախոս:

— transversus, անկշիղ ախոս:

Supercilium, ունք, յօնք:

Superficies, մակերևոյթ, երես:

Superficies glenoidalis, յօդականամակերևոյթ:

Supinatio, արտաշարժումն:

Sura, ոտաց ձուկ:

Sutura, կար:

Symphysis, կցուածք:

Symphysis ossium pubis, կամրջակ:

Synovia, յօդաւիշ:

Systema, դրուծիւն, յօրինակարգ:

Systema nervorum, նեարդային դրուծիւն:

— nervorum centralium, կենդրոնական նեարդային դրուծիւն:

— gangliosum, հանդուցաւոր նեարդային դրուծիւն:

— — periphericum, շրջաօտի նեարդային դրուծիւն:

— nervi sympatici, համակրական նեարդային դրուծիւն:

T.

Talus, վէղ, ձան:

Tarsus, կրունկ:

Tendo, ջիլ, ձգտան:

Tentorium cerebelli, փոքր ուղեղի ճածկոյթ:

Testis, ամորձի, սերմնագեղձ, ձու:

Textura, հիւսուած:

Thalamus opticus, ականնեարդի բլուր, սեսողութեան բլուր:

Thorax, լանջ:

Tonsilla, նշաղեղձ:

Trachea, շնչափող:

Tripus Halleri, Հալերի եռոտն:

Trochanter, ազդրակոշտ, ազդրաստ:

Truncus, ստեղն:

Truncus costo-cervicalis, կողակզական ստեղն:

— thyreo-cervicalis, վահանակզական ստեղն:

Tuba Eustachii, էվստախեան փող:

— Fallopieae, s. oviductus, ձուանցք:

Tuberculum, բլրակ:

Tuberositas, անհարթութիւն:

Tunica vasculosa, անօթամաշկ:

Tympanus, թմբուկ:

U.

Umbilicus, պորտ

Unguis, եղունգ:

Ureter, միզանցք:

Urethra, միզուկ:

Urina, մէզ:

Uterus, արգանդ, զաւակատուն:

Uvula, lingua, լեզուակ, լեզուիկ:

V.

Vagina, հեշտոց. այսինքն տեղի հեշտասիրութեան, locus voluptatis.

Valvula, փական, փակ, դռնակ:

Valvula bicuspidalis, երկփեղ, երկծայր փական:

— pylorica, ստամբքի ելափակ կամ օղաձև

փական:

— semilunaris aortae, աօրասյի կիսալուսնաձև

փական:

— art. pulmonalis, թոքի դարկե-

լակի կիսալուսնաձև փական:

— tricuspidalis երեքփեղ փական:

Vas, անոթ:

Vas capillaris, հաղակերպ անոթ:

— chiliferus, մանցաբեր (անոթ):

— deferens, սերմանցք:

Vasomotorius, անոթաշարժ:

Velamentum cerebri, ուղեղապատ թաղանթ, խերապատակ:

Vena, երակ:

Vena anonyma, վերջնթեր երակ:

— azigos, անզոյգ երակ:

— cava inferior, ստորին վերջներակ:

— — superior, վերին վերջներակ:

— jugularis, վզերակ, լծերակ:

— mediana, մէջներակ:

— porta, դռներակ:

— pulmonalis, թոքերակ:

— subclavia, ենթանրակեայ երակ:

Ventriculus cerebri, ուղեղի խորշ:

— cordis, սրտի սենեակ:

Ventriculus cordis dexter, սրտի աջ սենեակ:

— sinister, սրտի ձախ սենեակ:

Vermis, որդ:

Vertebra, ող, ողն:

Vertebra colli, վզող:

— thoracica, լանջող:

— lumbalis, մէջքող:

Vesica fellea, լեղատար, լեղապարկ, մաղձապարկ:

Vesica seminalis, սերմաբշտիկ:

— urinaria, միզատար, միզամբար, փուչիկ:

Vesicula germinativa, ճրնդաբշտիկ:

— pulmonalis, թոքաբշտիկ:

Vestibulum, դաւիթ:

Villus, թաւ:



Vilus intertinalis, աղիքի թաւ:

Viscera, ընդերք:

Vitellus, դեղնուց:

Vola manus, ձեռամէջ, ափ:

Vomer, քթի միջնապատ:

Vulva, իզամուտք:



Ventriculus —
 Ventriculus cordis dexter —
 Vermis —
 Vertebra —
 Vertebra coll. —
 Vertebra thoracica —
 Vertebra lumbalis —
 Vestibulum —
 Vestibulum dexter —
 Vestibulum sinister —
 Vestibulum —
 Villus —

Մ Ա Ս Ն Բ.

ՌՈՒՍԵՐԻՆԻՑ — ՀԱՅԵՐԻՆ

- Адамово яблоко, ադամի խնձոր:
- Аорта, արտա, աւագ զարկերակ:
- Аорта брюшная, որովայնի արտա:
 - восходящая, վերաձիգ արտա:
 - грудная, լանջի արտա:
 - нисходящая, վայրաձիգ արտա:
- Артерия, զարկերակ:
- Артерия бедренная, ազդրի զարկերակ:
 - безименная, կամարարուխ զարկերակ:
 - височная, բունքի զարկերակ:
 - внутренняя подвздошная, զիտտի ներքին զարկերակ:
 - сонная, վազզարկերակ, վզի զարկերակ:
 - грудной железы, ստինքի ներքին զարկերակ:
 - задняя большеберцовая, (ՄԵԾ) ողորի յեակի զարկերակ:
 - затылочная, ծոծրակի զարկերակ:
 - крыльцовая, անութի զարկերակ:

Варолевъ мость, վարօլեան կամուրջ:

Варонга, ձաղառ:

Вена, կրակ:

Вена безименная, վերջանթեր կրակ:

— верхняя полая, վերին վերջնակ:

— воротная, դռներակ:

— легочная, թորերակ:

— непарная, անզոյգ կրակ:

— нижняя полая, ստորին վերջնակ:

— подключичная, կնթանրակայրակ:

— сердечная, սրտի կրակ:

— срединная, միջնակ:

— яремная, կրկնակ, ղերակ:

Венчикъ, սրակ, թաթ:

Венчикъ зуба, ատանալակ:

Вертель, ազդրակա, ազդրաստ:

Вертлужная впадина, կռակրափոս:

Верхушка легкаго, թորի կատար:

Вещество, գոյք:

Вещество губчатое, ստուգակաղբ գոյք:

— плотное, կարծր գոյք:

— корковое, կեղևային գոյք:

— мозговое, ուղեղային գոյք:

Винтообразный, սարոյրաձև:

Високъ, քունք:

Влага водяная, ջրահիւթ, ջրանիւթ:

Благалище, հեշտոց, այսինքն տեղ՝ հեշտասիրութեան:

Влага суставная, յողակիչ:

Благалищная часть (матки), հեշտոցի մաս (արգանդի):

Внутренности, փորսոխք:

Внутресердечная оболочка, սրտի ներքնաթաղանթ:

Вогнутый, գոգաւոր:

Вогнуто—выпуклый, գոգ—ուռուցիկ:

Водяная влага, ջրահիւթ:

Возвышеніе лонное, Արփողիտեան բլուր, տանիք:

Возвышеніе подязычно—щитовидное, բուգ:

— шероховатое, անհարթութիւն:

Волокно эластическое, սուսձգական թել:

Волось, մազ:

Волосной, մազակերպ:

Воронка, ձաղառ:

Ворота легочная, թորադուռ:

— печеночная, լերդադուռ:

Ворсинка, թաւ:

Ворсинка кишечная, աղիքի թաւ:

Впадина кольная, ծնկափոս:

— вертлужная, կռակրափոս:

Вращающий, շրջեցուցիչ:

Вскрытіе, դիահատութիւն:

Входъ влагалища, հեշտոցի մուտք:

— желудка, ստամոքսի մուտք:

Выпуклый, ուռուցիկ:

Въво, կոպ:

Въво верхнее, վերին կոպ:

— нижнее, ստորին հիւսիսը :
 Вѣтвь, ճիւղ :
 Г. Г.
 Галлеровъ треножникъ, զանգուղի :
 Глазь, աչք :
 Глазница, ճիւղիկ :
 Глазное яблоко, ակնակնակ :
 Глатій, հարթ :
 Глотка, կրկն :
 Гнѣздо, բուսակ :
 Голень, արմուկ :
 Голова, գլուխ :
 Головка, գլուխիկ :
 Головка плечевой кости, ճիւղիկի գլուխիկ :
 — бедра, ճիւղիկի գլուխիկ :
 Головка уда, ճիւղիկի գլուխիկ :
 Горло дыхательное, շնորհակ :
 Гортань, կրկնակ :
 Грань вѣка передняя, задняя, ճիւղիկի գլուխիկի :
 — ճիւղիկ :
 Графьевъ пузырь, ճիւղիկի գլուխիկ :
 Геребешофъ, ճիւղիկ :
 Голосовая щель, ճիւղիկ :
 Грудь, կրկնակ :
 Груди, ճիւղիկ :
 Грудная клетка, ճիւղիկ :
 Грудная полость, ճիւղիկի գլուխիկ :

Грудобрюшная преграда, ստորին ստորին :
 Губа, շուրթ :
 Губа большая, մեծ շուրթ :
 — задняя маточнаго зѣва, արդանդիկի ստորին շուրթ :
 — малая срадная, փոքր շուրթ :
 — моченспускательнаго канала, փղակի շուրթ :
 — передняя маточнаго зѣва, արդանդիկի ստորին շուրթ :
 — շուրթ :
 Д.
 Двигательный, շարժիկ :
 Двойко — вогнутый, երկգոգակ :
 — выпуклый, երկուսակ :
 Двухстворчатый, երկկիկ :
 Десна, լիւր :
 Дира, ճակ :
 — большая затылочная, ճիւղիկի մեծ ճակ :
 — задняя крестцовая, ճիւղիկի մեծ ճակ :
 — закрытая, փակ ճակ :
 — передняя крестцовая, ճիւղիկի մեծ ճակ :
 — позвоночная, կրկնակի ճակ :
 — яремная, փղակի ճակ :
 Диаметр, տրամագիծ :
 Диафрагма, ստորին :
 Дно, ճիւղիկ :
 Дно матки, արդանդիկի ճիւղիկ :
 — желудка, ստորին ճիւղիկ :
 Доля, մաս :

- средняя (въ мозгу), միջնաղիր մասն:
- Древо жизни, կենաց ծառ:
- Дуга, կամար:
- Дуга аорты, արտայի կամար:
- небная задняя, քիմքի յետնաձիգ կամար:
- — передняя, քիմքի առաջնաձիգ կամար:
- скуловая, պտտակամար:
- Дупликаатура, երկտակ, երկպատիկ թաղանթ:
- Дыхательное горло, շնչափող:

Ж.

- Железа, զեղձ, խուլ:
- Бартолинова, Բարտոլինեան զեղձ:
- Железа Бруннерова, Բրուններեան զեղձ:
- грудная, ստինք, ծիծ:
- Либеркюнова, Լիբերկյունեան զեղձ:
- Монгомерова, Մոնգոմերեան զեղձ:
- Мейбомова, Մէյբոմեան զեղձ:
- миндалевидная, նշազեղձ:
- Наботова, Նաբոտեան զեղձ:
- надпочечная, երիկամնի վերնազեղձ:
- одиночная, մենազեղձ:
- околоушная, ականջազեղձ, Պարոտիս:
- Пейерова, Պէյերի զեղձ:
- поджелудочная, փորազեղձ:
- подчелюстная, ստորճնօտեայ զեղձ:
- подязычная, ենթլեզուազեղձ:
- предстательная, միզատարի վզազեղձ:

- потовая, քրտնաբեր զեղձ:
- сальная, ճարպազեղձ:
- слезная, արտարազեղձ:
- слюнная, թքազեղձ:
- трубчатая, մատնոցազեղձ, մատնոցաձև զեղձ:
- щитовидная, վզազեղձ, վահանազեղձ:
- Желудокъ, ստամոքս:
- Желудокъ мозга, ուղեղի խորշ:
- Жогуоъ см. борозда:
- Желудочекъ сердца, սրտի սենեակ:
- — лѣвый, սրտի ձախ սենեակ:
- — правый, սրտի աջ սենեակ:
- Желтокъ, զեղնուց:
- Желчь, մաղձ, լիզի:
- Живчикъ сѣмянной, սերմնորդ:
- Жидкость, ջրանիւթ, հեղանիւթ:
- Жидкость Графиева пузыря, գրաֆի փոձնի ջրանիւթ:

З.

- Завитокъ, ղորդ:
- Задній проходъ, սրբան:
- Запястiе, փերնադաստ, մաջա:
- Зародышь, սաղմն:
- Заслонка двухстворчатая, երկփեղ փական:
- Заслонка кольцеобразная привратника, ստամոքսի օղաձև փական կամ ստամոքսի կլափակ:
- полулунная аорты, արտայի կիսալուսնաձև փական:

— полулунная легочной артерий, **Թորի զարկերակի կիսալուսնաձև փական:**

— трехстворчатая, **եռփեղ փական:**

Затылокъ, **ծոծրակ:**

Зерно, **կորիզ:**

Зернышко, **կորզիկ:**

Зрачекъ, **բիր:**

Зубъ, **տամ, ալուէք:**

Зубъ коренной, **սեղանատամ:**

— мудрости, **խնամատութեան տամ:**

Зѣвъ (глотки), **ստորոգ:**

Зѣвъ маточный, **արգանդի բերան:**

И.

Извилина, **զալար:**

Икры, **ոտաց ձուկ:**

Ипогастрій, **ներքնորովայն:**

К.

Каль, **աղբ, կղկղանք:**

Камера глазная передняя, **աչքի նախասննակ:**

— — задняя, **աչքի յեանասննակ:**

Каналь, **անցք, խորովակ:**

Каналь бедренный, **ազդրանցք:**

— маточной шейки, **վզանցք արգանդի:**

— мочеиспускательный, **միզուկ:**

— позвоночного столба, **ողնաշարի անցք:**

— полуфружный, **կիսակոր անցք:**

паховой, **աճկանցք, ձուրանցք:**

— слезной, **արտարանցք:**

— сонной артерий, **վզազարկերակի անցք:**

— спинного мозга, **ծուծանցք:**

— ушной раковины, **խղունջի անցք:**

Каналец мочевой, **միզաբեր անցք:**

Канатикъ сѣмянной, **սերմանցք:**

Кисть руки, **ձեռ, Թաթ:**

Капиллярный, **մազակերպ:**

Кишка, **աղբ:**

Кишка восходящая, **վերաձիգ աղբ:**

Дѣвѣнадцатиперстная, **նախաղբ, տասներկուստ-**

նեայ աղբ:

— нисходящая, **վայրաձիգ աղբ:**

— подвздошная, **զխտաղբ:**

— слѣзная, **փակաղբ:**

— поперечная, **առիշեղ աղբ:**

— прямая, **Թափան, ուղղորդ աղբ, ուղղաձիգ**

աղբ:

— толстая, **Հաստաղբ:**

— тонкая, **բարակ աղբ:**

— тощая, **սովաղբ:**

Клапанъ, **փական, փակ, գունակ:**

Клапанъ двухстворчатый, **երկտեղ կամ երկծայր փա-**

կան:

— полулунный аорты, **արտապի կիսալուսնաձև**

փական:

— полулунный артерий легочной, **Թորի զարկերակի**

կիսալուսնաձև փական կամ զրպանաձև փական:

- трехстворчатый, եռփեղ կամ եռծայր փական:
- Клиновидный, սեպաձև:
- Клиторь, կնարիր:
- Клубочекъ, անօթակծիկ, անօթային կծիկ:
- Клыкъ, ժանիք, ճկիկ:
- Клѣтка грудная, լանջ:
- Клѣточка, վանդակ, բջիջ:
- Клѣточка роговая, եղջրավանդակ:
- клѣтчатка подкожная, ճարպակարգ ներքին մաշկ:
- Ключица, անրակ:
- Кожа, մաշկ, կաշի, մերթ:
- Кожица: վերնամաշկ,
- Кольцеобразный, օղաձև:
- Конечность верхняя, վերին անդամ, ծայր:
- нижняя, ստորին անդամ, ծայր:
- Кончикъ носа, քթի ծայր:
- Конусъ, կոն:
- Кольцо паховое, ճուրղակ:
- Кольно, ծունկ:
- Корень, արմատ:
- Корень волоса, մազի արմատ:
- Корень носа, քթի արմատ:
- Корень уха, բիրի արմատ:
- Косой, косвенный, շեղ, թիւր:
- Косточка сезамовидная, շուշմայաձև ոսկր:
- слуховая, ականջի կամ լսելիքի ոսկրիկներ:
- Кость, ոսկր:

- Кость бедра, ազդր:
- безименная, եռոսկր:
- большая многоугольная, բազմանկիւնի մեծ ոսկր:
- Большое берцо, մեծ դոզ:
- Кость височная, քնքոսկր:
- головчатая, գլխակիր ոսկր:
- гороховидная, սիսերոսկր, դոռնոսկր:
- грудная, կրծոսկր:
- затылочная, ծոծրակի ոսկր:
- каменистая, քարոսկր:
- клиновидная, սեպոսկր:
- крестцовая, դաւակ, դաւակոսկր:
- крыловидная, թռաձև ոսկր:
- крючководная, կարթոսկր:
- кубовидная, խորանարդաձև ոսկր:
- ладьеобразная, նաւոսկր:
- лобковая, ցայլոսկր:
- лобная, ճակատոսկր:
- локтевая, արմուկ, արմնկոսկր:
- лучевая, ծղիկ, ծղոսկր:
- малая многоугольная, բազմանկիւնի փոքր ոսկր:
- Малое берцо, փոքր դոզ:
- Кость небная, քմոսկր:
- ноги, ստոսկր, սով ոսկր:
- носовая, քթոսկր, քթի ոսկր:
- основная, հիմնոսկր:
- пирамидальная, բրդոսկր:

- Мозгъ головной, *ղլխի ուղեղ* :
- спинной, *ողնածուծ* :
- продолговатый, *երկայնածև ուղեղ* :
- Молоточекъ, *մուրճ* :
- Мость Ворольевъ, *վարօրիան կամուրջ* :
- Моча, *մէզ* :
- Мочеполовой, *սեռա—միզական* :
- Мочеточникъ, *միզանցք* :
- Мошонка, *ամորձակալ* :
- Мышица, *մկան, միս, մկանուն* :
- Мышица большая грудная, *կուրծքի մեծ մկան* :
- большая ягодичная, *երասանքի մեծ մկան* :
- брюшная косая, *որովայնի շեղ մկան* :
- — прямая, *որովայնի ուղեղ մկան* :
- верхняя косвенная глаза, *աչքի վերին շեղ մկ* :
- верхняя прямая глаза, *զունդի վերին ուղածիզ մկ* :
- височная, *քունքի մկ* :
- внутренняя прямая глаза, *զունդի ներքին ուղածիզ մկ* :
- вращающая, *շրջեցուցիչ մկ* :
- гладкая, *անդիծ, անշերթ, ողորկ մկ* :
- грудная большая, *կուրծքի մեծ մկ* :
- — малая, *կուրծքի փոքր մկ* :
- грудобрюшная преграда, *ստոծան* :
- двуглавая, *երկգլխանի մկ* :
- дельтовидная, *տէլտայածև մկ* :
- жевательная, *ծամող մկ* :

- икрная, *սաաց ձուկ մկ, սրունքի մկ, թամբի մկ* :
- капюшонная, *կնդուղածև, բաշլղածև մկ* :
- косая, *շեղ մկ* :
- круговая глаза, *կուլի փակիչ մկ* :
- лобная, *ճակատի մկ* :
- малая грудная, *կուրծքի փոքր մկ* :
- межреберная, *կողամէջ մկ* :
- наклоняющая голову, *ղլխի խոնարհեցուցիչ մկ* :
- наружная прямая глаза, *զունդի արտաքին ուղածիզ մկ* :
- нижняя косвенная глаза, *զունդի ստորին շեղ մկ* :
- нижняя прямая глаза, *զունդի ստորին ուղածիզ մկ* :
- отводящая, *արտաքեր, հեռացուցիչ* :
- поворачивающая внутрь, *ներշարժիչ* :
- — наружу, *արտաշարժիչ* :
- поднимающая верхнее веко, *վերին կուլի բարձրացուցիչ* :
- поперечно - полосатая, *զծաւոր, շերթ մկ* :
- портяжная, *դերձակի մկ* :
- приводящая, *ներքեր, մտեցուցիչ մկ* :
- прямая брюшная, *որովայնի ուղեղ մկ* :
- разгибоющая, *պարզիչ* :
- расширяющая зрачекъ, *բիբիլայնացուցիչ մկ* :
- сгибающая, *ծալիչ մկ* :
- смѣха, *ծիծաղի մկ* :
- сжимающая влагалище, *հեշտոցափակ, հեշտոցի սեղմիչ մկ* :

- **вѣкъ, կոպի փակիչ մկ:**
- сжимающая задній проходъ, **սրբանափակ, սրբանի սեղմիչ մկ:**
- сжимающая зрачекъ, **բիբափակ, բիբի սեղմիչ մկ:**
- сжимающая шейку мочеваго пузыря, **միզատարի ելափակ մկ:**
- скуловая, **այտի մկ:**
- сжимающая привратникъ, **ստամոքսի ելափակ մկ:**
- сжимающая ротъ, **բերանափակ մկ:**
- трехглавая, **եռգլխանի մկ:**
- широкая спинная, **թիկունքի լայն մկ:**
- Мышцелокъ, կոճ, ելունդ:**
- мышцелокъ внутренней, **արտաքին կոճ:**
- — наружній, **ներքին կոճ:**
- мѣсто дѣтское, **երեկի ընկերք:**
- мяготь, **կակղան:**
- мышокъ волосяной, **կոճղէզ մազի, մազի պարկ:**
- — слезный, **արտոսրապարկ:**

Н.

- Надкостница, սկրամաշկ:**
- Надпереносье, յծնամջ:**
- Наковальня, սալ:**
- Наметъ мозжечковый, փոքր ուղեղի ծածկոյթ:**
- Нѣбо, քիմփ:**
- мягкое, **փափուկ քիմփ:**
- твердое, **կարծր, կոշտ քիմփ:**

- Нервъ, նեարդ:**
- Нервъ бедренный, ազդրանեարդ:**
- блуждающій, **թափառիչ նեարդ:**
- Галлеровъ непарный, **Հալլերի անզոյզ նեարդ:**
- глазныхъ мышцъ, **ակնաշարժ նեարդ:**
- двигательный, **շարժիչ նեարդ:**
- зрительный, **ակնանեարդ:**
- крыльцовый, **անութանեարդ:**
- лицевой, **դիմանեարդ, երեսի նեարդ:**
- локтевой, **արմնկանեարդ:**
- лучевой, **ճղանեարդ:**
- обонятельный, **հոտինեարդ:**
- подъязычный, **ենթլեզուանեարդ:**
- симпатическій, **համակրանեարդ, համակրական նեարդ:**
- слуховой, **ականջանեարդ, լսելիքի նեարդ:**
- сосудодвигательный, **անոթաշարժ նեարդ:**
- средний, **միջնանեարդ:**
- съдалищный, **ամուլանեարդ:**
- тройничны́й, **եռանեարդ, եռորեան նեարդ:**
- чувствительны, **զգայանեարդ:**
- языкоглоточный, **լեզուակլանանեարդ:**
- язычный, **լեզուանեարդ:**
- Нить сухожильная, արամաձիզ ջիլ:**
- сѣмянная, **սերմնորդ:**
- Нога, ոտ:**
- Поготь, եղունդ:**
- Поздры, ունչք, պինչ, քթի ծակ:**

Օ.

- Оболочка, **թաղանթ:**
- Оболочка барабанная, **թմբկաթաղանթ:**
- внутресердечная, **սրտի ներքնաթաղանթ:**
- волокнистая, **կարծրաթաղանթ:**
- желтковая, **դեղնուցի թաղանթ:**
- мозговая, **ուղեղապատ թաղանթ, խելապատակ:**
- мозговая мягкая, **փափուկ ուղեղապատ թաղանթ:**
- — — — — твердая, **կարծր ուղեղապատ թաղանթ:**
- паутиная, **սարկենի ուղեղապատ թաղանթ**
- радужная **ծիածան:**
- роговая, **եղջրաթաղանթ:**
- соединительная, **միաւորիչ ստալն:**
- соединительная глаза **սպիտակուն:**
- синовиальная, **յոդաւիչ թաղանթ:**
- слизистая, **լորձաթաղանթ:**
- сосудистая глаза, **ակնածրար:**
- състчатая, **դանցաթաղանթ:**
- Овальный, **ձուածև, հաւակթածև:**
- Окно круглое, **բոլորակ լուսամուտ:**
- овальное, **ձուածև լուսամուտ:**
- Оконечность, **ծայր:**
- Оконечность верхняя, **ոտ, վերին ծայր կամ անդամ:**
- нижняя, **թև, ստորին ծայր կամ անդամ:**

- Орбита, **ակնակապիձ:**
- Органъ, **գործարան:**
- вкуса, **ճաշակելիք, ճաշակի գործարան:**
- Внутренний половой, **ներքին սեռական կամ ծննդական գործարան:**
- Женский половой, **իգական գործարան:**
- зрѣнія, **աչք, ակն:**
- Корти, **ֆորտիի գործարան:**
- моче—половой, **միզասեռական գործարան:**
- мужеский половой, **արական գործարան:**
- наружный половой, **արտաքին սեռական գործարան:**
- обонянія, **հոտոտելիք, հոտոտեղեաց գործարան:**
- осязання, **շօշափելիք, շօշափելեաց գործարան:**
- пищеварительный, **մարսողութեան գործարան:**
- слезный, **արտոտրի կամ արտասուքի գործարան:**
- слуховой, **ականջ, լսելիք:**
- Основаніе, **հիմք:**
- Основаніе мозга, **ուղեղի հիմք:**
- черепа, **գանգի հիմք:**
- Ось, **առանցք:**
- Отверстіе, **ծակ, դուռ, մուտք, անցք, բերան, բերանիկ:**
- Отверстіе аорты, **աօրտանցք:**
- Отверстіе артеріальное лѣвое, **աօրտայի սկիզբ:**
- — — — — правое, **թորի զարկերակի սկիզբ:**
- венозное, **սննկաղուռ:**

- венозное лѣвое, ճախ սենեկադուռ:
- — правое, աջ սենեկադուռ:
- внутреннее уха, ներքին ականջամուտք:
- канала мочейспускательнаго, միզուկի բերան:
- наружнаго уха, արտաքին ականջամուտք:
- носовое заднее, կատիկ:
- — переднее, բթի սկրամուտք:
- нерва зрительнаго, ականնարդի ծակ:
- нижней полой вены или. четырехугольное, վերջնեբրակի ծակ, կամ. քառանկիւնի ծակ:
- — пищепріемника, որկրանցք:
- слуховое внутреннее, ներքին ականջամուտք:
- слуховое наружное, արտաքին ականջամուտք:
- — треугольное, եռանկիւնի ծակ:
- — четырехугольное, քառանկիւնի ծակ:
- Отростокъ, սոս:
- Отростокъ акроміальный, ուսազլուխ:
- — восходящій, վերածիղ սոս:
- — вѣнечный, թագսոս:
- — зубной, ստամոսս:
- — зубовидный, ստամնածև սոս:
- — косою, թիւրսոս:
- — локтевой, արմնկոսս:
- — мечевидный սրսոս, սրածև սոս:
- — небный, քմսոս:
- — нисходящій, վայրածիղ սոս:
- — остистый, յետսոս:

- — поперечный; առիշեղ սոս:
- — серповидный верхній, վերին գերանդոսս, գերանդածև սոս:
- — серповидный нижній, ներքին գերանդոսս, գերանդածև սոս:
- — суставной, յօդոսս:
- — червеобразный, որդոսս, որդնաղէք:

II.

- Палець, մաս:
- Палець ноги, ստամաս:
- — ноги большой, ստաբոյթ, ստի մեծ մաս:
- — руки, ձեռամաս:
- — руки большой, բոյթ, բիթ:
- — средний, միջամաս:
- — указательный, ցուցամաս:
- — четвертый, մատանեմաս:
- Палочка, փայտիկ:
- Пахъ, ածուկ, ճուր, ճիճք:
- Пазуха, ծոց:
- Пазуха венозная, երակային ծոց:
- — общая сердечныхъ вень, ընդհանուր երակ- ների ծոց:
- — поперечная, առիշեղ ծոց:
- — серповидная верхняя, վերին գերանդածև ծոց:
- — — нижняя, ստորին գերանդածև ծոց:
- — челюстная, չիղմօրի ծոց, ճնոտածոց:
- Перегородка, միջնապատ, միջնորմ:

Перегородка желудочковъ сердца, *սրտի սենեակների*

միջնապատ:

— носа, *քթի միջնապատ:*

— предсердій, *սրտի նախասենեակների միջ-*

նապատ:

— сердца, *սրտի միջնապատ:*

Перекрестъ зрительныхъ нервовъ, *ակնանեարդերի*

խաչ:

Перепонка барабанная, *թմբկաթաղանթ:*

Печень, *լեարդ:*

Пигментъ, *պիգմէնտ, սևանիւթ:*

Пирамида, *բուրդ:*

— Мальпигьева, *Մալպիգեան բուրդ:*

Пищеприемникъ, *որկոր:*

Плазма, *շնուկ*

Пластинка, *թիթեղն:*

— внутреная, *ներքին թիթեղն:*

— наружная, *արտաքին թիթեղն:*

Плева дѣвственная, *փառ, կուսական փառ, կուսա-*

կնիք, կուսաթաղանթ:

— дѣвственная двойная, *երկպատիկ փառ:*

— — — — — *кольцеобразная, օղափառ, օղա-*

ձև փառ:

— — — — — *полная или. непродиравленная;*

տար կամ փակ փառ:

— — — — — *полулунная, կիսալուսնաձև փառ:*

— — — — — *рѣшетчатая, մաղափառ, մաղա-*

ձև փառ:

Плевра, *լանջամաշկ:*

— грудобрюшной преграды, *ստոծանի լանջա-*

մաշկ:

— легочная, *թոքի լանջամաշկ:*

— подреберная, *կողալանջամաշկ:*

Плоско-вогнутый, *հարթ-գողաւոր*

Плоско-выпуклый, *հարթ-ուռուցիկ:*

Плотный, *կարծր:*

Плоть крайняя, *թլլառ:*

Плюсна, *տառմէջ:*

Поверхность, *մակերևոյթ, երես:*

— суставная, *յօղական մակերևոյթ:*

Подбородокъ, *կզակ:*

Подмышка, *անութ, կռնատակ:*

Подложечка, *սրտի զգալ:*

Подошва, *ներքան, ոտիտակ:*

Позвонокъ, *ող, ողն:*

— грудной, *լանջող:*

— поясничный *մէջքող:*

— шейный, *վզող:*

Половой, *ճննդական, սեռական:*

Полость, *խորշ:*

— барабанная, *թմբկախորշ:*

— Гайморова, *Հիգմորի խորշ, ճնշտախորշ:*

— глотки, *կլախորշ, կլանախորշ:*

— грудная, *լանջախորշ:*

— матки, *արդանդի խորշ:*

— носовая, *քթախորշ:*

- плевры, լանջամաշկի խորշ:
- подыпоутинная, սարղէնաստոր խորշ:
- рта, բերան, բերանի խորշ:
- таза, կոնքի խորշ:
- черепная, գանգախորշ:
- Полукружный, կամարածև:
- Полулунный, կիսալուսնածև:
- Полушаріе, կիսագունդ:
- мозга, ուղեղի կիսագունդ:
- мозжечка, փոքր ուղեղի կիսագունդ:
- Поры, ծակտիբ, ծակտախիբ:
- Послѣдъ, ընկերք (երեխի):
- Потъ, քրտինք:
- Почка, երիկամն:
- Поясница, մջք:
- Прегрода грудобрюшная, ստոծան:
- Преддверіе, գաւիթ:
- женскихъ половыхъ органовъ, իգամուտք:
- Предплечіе, բազուկ (արմնկայօղիս մինչև ձեռնա-
մասնների ծայրերը անուանում են կանգունն:)
- Предсердіе, սրտի նախասենեակ
- лѣвое, սրտի ձախ նախասենեակ:
- правое, սրտի աջ նախասենեակ:
- Привратникъ, ստամբքի ելք:
- Придатокъ яичка, վերնամորձի:
- Промежность, երանք:
- Промежутокъ грудной, կուրծքի միջավայր:
- Промежутокъ грудной передней, կուրծքի առաջևի
միջավայր:

- задній, կուրծքի յետևի մի-
ջավայր:
- мѣжлопатичный, թիկնամէջ:
- Пространство межреберное, կողամէջ:
- Протокъ, ծորակ:
- Протокъ грудной, լանջածորակ:
- желчный, լեղածորակ:
- желчнаго пузыря, լեղատարի ծորակ:
- молочный, կաթնածորակ:
- печеночный, լիբաձորակ:
- слезоносный, արտոսրածորակ:
- сѣмяной, սերմանցք:
- Противозовитокъ, հակոյորդ:
- Проходъ задній, սրբան:
- Пузырокъ сѣмянной, սերմաբշտիկ:
- Пузырь Графьева, Գրաֆիոյ բշտիկ:
- желчный, լեղատար, լեղապարկ, մաղձա-
պարկ:
- легочный, թոքաբշտիկ:
- мочевоі, միզատար, միզամբար, փուչիկ:
- ростковый, ճննդաբշտիկ:
- Пупокъ, պորտ:
- Пядь, թիզ:
- Пясть, ձեռամէջ, ախ:
- Пятка, կրունկ:
- Пятно, բիծ:
- желтое, դեղին բիծ:
- Маріота, Մարիօտի բիծ:
- ростковое, ճննդաբիծ:

Բ.

- Расширение, պալար:
- Ребро, կող:
- Раковина носовая, քթակեցեն:
- ушная, արտաքին ականջ, ականջ:
- Роговая, եղջերեայ:
- Родничекъ, հոգետուն:
- Рука, ձեռ, թաթ:
- Рукоятка, կոթ:
- Рукавь маточный, հեշտոց, այսինքն տեղ հեշտասիրութեան
- Ручка молоточка, մուրձի կոթ:
- Рыльце, բերան, բերանիկ:
- матки внутреннее, արգանդի ներքին բերան:
- Рыльце матки наружное, արգանդի արտաքին բերան:
- Ръзецъ, ժանիք:
- Ръсница, արտեանունք, թերթերունք:

Շ.

- Сало, ճարպ:
- Свертокъ, մակարդ:
- Сводъ, կամար:
- Сводъ влагалища, հեշտոցի կամար:
- Связка, կապ:
- Связка вспомогательная, օգնական:

- Բճկա, կոպակապ:
- голосовая, ձայնակապ:
- голосовая ложная, սուտ ձայնակապ:
- — собственная, բուն ձայնակապ:
- крестообразная, խաչակապ, խաչաձև կապ:
- круглая, կողոր կապ:
- матки круглая, արգանդի կողոր կապ:
- — широкая, արգանդի լայն կապ:
- Пупартова, Պուպարտի կապ:
- сумочная, պարկաձև կապ:
- Сгибъ локтевой, արմնկածալ, արմնկի ծալ:
- Съдло турецкое, տաճկի թամբ:
- Селезенка, փայծաղ, փիծեղ:
- Сердце, սիրտ:
- Сердце артерияльное, զարկերակական սիրտ:
- венозное, երակական սիրտ:
- Синовия, յօդաւիշ:
- Сережка уха, բլթակ:
- Система, դրութիւն, յօրինակարգ:
- Система нервная, նեարդային դրութիւն:
- — центральная, կենդրոնական նեարդային դրութիւն:
- — узловатая, հանգուցաւոր նեարդային դրութիւն:
- — периферическая, շրջապատի նեարդային դրութիւն:
- нерва симпатического, համակրական նեարդային դրութիւն:

- Скелетъ, կմախք:
- Складка, ծալ:
- складка митровидная, փառապտուկ:
- Слеза, արածուր, արտասուք:
- Слизь, լորձ, մաղառ:
- Слой, կարգ, խաւ:
- Слой палочковый, փայտիկներէ կարգ:
- поджоной клетчатки, ներքնամաշկ, ճարպակարգ:
- роговой, եղջրակարգ:
- Слюна, թորք:
- Сокъ желудочный, ստամոքսահեթ, խախաց:
- кишечный, աղիքահեթ:
- питательный, (chilus) մամաց:
- приводящій (пичательный) մամացարբեր:
- Сасочекъ, պտուկ:
- Сосочекъ волосной, մաղապտուկ:
- грибовидный, սնկապտուկ, սնկածե պտուկ:
- грудной железы, ստինքի, ծրծի պտուկ:
- желобоватый, բաղապտուկ:
- зрительнаго нерва, ակնանեարդի պտուկ:
- кожи, կաշվի, մորթի պտուկ:
- нитеобразный, թէլապտուկ:
- языка, լեզուապտուկ:
- Сосудодвигательный, անօթաշարժ:
- Сосудъ, անօթ:
- Сосудъ капиллярный, մաղակերպ անօթ:
- лимфатическій, կաթնանօթ:

- Сочленение, յօդ, յողուած:
- Сочленение колѣноое, ծնկայօդ:
- локтевое, արմնկայօդ:
- между предѣлечіемъ и кистью руки, դաստայօդ, ձեռայօդ:
- плечевое, թևայօդ, ուսայօդ:
- тазобедренное, ազդրայօդ:
- таранней кости верхнее, ոտայօդ:
- Сошникъ, քթի միջնապատ:
- Спина, թիկունք, կունակ, մեջք:
- Спинка носа, քթի մեջք:
- Сплетение, հիւսք:
- Срачение, կցուածք:
- Стволикъ, ստեղն:
- Стволикъ реберно - шейный կողավզական ստեղն:
- шейно — щитовидный, վահանավզական ստեղն:
- Стержень, կոթ:
- Столбъ Бертиньевъ, Բերտինոյ սիւն, շար:
- позвоночный, ողնաշար:
- Стокъ пазухъ, խառն ծոց:
- Стремя, ասպանդակ:
- Сумка слизистая, մաղախ պարկ, մաղասաւոր պարկ:
- околосердечная, սրտապարկ:
- Суставная поверхность, յօդական մակերևոյթ:
- Суставный, յօդական, յօղուածական:
- Суставъ, մատուկ:
- Суставъ ножныхъ пальцевъ, ոտի մատուկ:
- ручныхъ пальцевъ, ձեռի մատուկ:

Сухожиліе, ջիլ, ձգտան:
 Сѣмя мужская, սերմնորդ:
 Сѣтчатый, ցանցակերպ:
 Сѣть, ցանց:
 Сѣть Мальпигиевъ, Մալպիգեան ցանց:

Т.

Тазъ, կոնք:
 Темя, դագաթ:
 Ткань соединительная, միաւորիչ ստայն:
 Тканье, հիւսուած:
 Точка слезная, արտորամուտք, արտորակետ:
 Треножникъ Галлеровъ, Հալլէրի եռոտն:
 Трехстворчатый, եռփեղ:
 Труба Евстахиева, Եւստախեան փող:
 — Фаллопьева, ձուանցք, Ֆալլօպեան փող:
 Труть, դի:
 Туловище, իրանք, իրան, մարմինը առանց ծայրերի:
 Тѣло, մարմին:
 Тѣло губчатое, սպունգամարմին, սպունգակազմ
 մարմին:
 — мозолистое, փապարամարմին, փապարակազմ
 մարմին:
 — Пачиньево, Պաչինեան մարմին:
 — пещеристое խորշամարմին, խորշաձև մարմին:
 — полосатое, դժամարմին, դժաւոր մարմին:
 — рѣсничное, արեանամարմին:
 — Стекловидное, ապակեայ մարմին:

У.

Уголь внутренній глаза, ակնաղբիւր:
 Удъ мужкій, բիր, վարոց, ձուճ, ձուղ:
 Уздечка, կապ:
 Уздечка губная, շրթնակապ:
 — крайней плоти թլլատակապ:
 — языка, լեզուակապ:
 Узелокъ, հանդոյց, նեարդակծիկ:
 Узелокъ межпозвоночный, ողերի միջնահանդոյց:
 Узловотый, հանգուցաւոր:
 Улитка, խղխունջ:
 Устройство, շինուած:
 Ухо, ականջ:
 Ухо внутреннее, ներքին ականջ:
 — наружное, արտաքին ականջ:
 — среднее, միջին ականջ:
 Ушко сердечное, սրտի ականջ:

Ф.

Фаллопьева труба, ձուանցք, Ֆալլօպեան փող:
 Фасція, կրիչ:
 Фибра эластичная, առածղաթէլ, առածղական թէլ:

Х.

Хвостъ лошадиннй, ձիու պոչ:
 Храцъ, կռճիկ:

- Хрящъ Врисберговъ, վրիսբէրգեան կռճիկ:
- межпозвоночный, ողնակռճիկ:
- суставной, յօղակռճիկ:
- надгортанный, կոկորդափակ կռճիկ:
- перетневидный, օղակռճիկ:
- реберный, կողակռճիկ:
- Санториновъ Սանտորինեան կռճիկ:
- черпаловидный, կժակռճիկ:
- щитевидный, վզակռճիկ, վահանակռճիկ:

Չ.

- Часть, մասն:
- влагалищная матки, հեշտոցի մասն արգանդի:
- Чашка колынная, ծնկոսկր, ծնկախուփ:
- Чашка почечная, երկամնի բաժակ:
- Челюсть верхняя, վերին ծնոտ:
- нижняя, ներքին ծնոտ:
- Червякъ, որդ:
- Черепъ, գանդ:
- Четыреххолміе, չորս բլուր:
- Чечевича, ուս:
- Чешуя, թէփ:
- Членъ, անդամ:

Ս.

- Шарикъ кровавой, արեան գնդակ:
- Шейка бедра, ազդրավիզ:

- матки, արգանդի վիզ:
- мачеваго пузыря, միզատարի վիզ:
- Шея, վիզ, շլինք, պարանոց:
- Шовъ, կար:

Ս.

- Щека, այտ, թուշ:
- Щель, ճեղ, արանք:
- Щель глазная, կոպարանք, կոպերի ճեղ:
- голосовая, ձայնամուտ:
- продолговатая, երկայնաձիգ ճեղ:
- срамная, իզաճեղ:

Յ.

- Эмаль, կիտուած, մինէ:
- Эпигастрій, վերնորովայն:
- Эпителій, մորթավանդակ, երեսավանդակ, երեսա-
մաշկի վանդակ:

Ե.

- Рблого глазное, ակնադունդ, ակնապտուղ:
- Ягодица, յեղայտ, երասան:
- Языкъ, լեզու:
- Язычекъ, լեզուակ:
- Ямка, փոս:
- для слезной железы, արտարափոս, արտարա-
գեղձի փոս:

— ладьеобразная, նաւափոս, նաւաձև փոս:

— Сильвиева, Սիլվիոյ փոս, ափոս:

Яицо ձուիկ (կնոջ):

Яицепроводъ или. Фаллопьева труба, ձուանցք:

Яичко, ամերձի, սերմնաղեղձ, ձու:

Яичникъ, ձուարան, ձուարար:

Ячейка, վանդակ, բջիջ:

Ячейка роговая, եղջրավանդակ:

Յ Ա Ի Ե Լ Ո Ի Ա Ծ

Беременность, յղութիւն, երկհոգսութիւն:

Беременной быть, յղել լինել, երկհոգիս լինել,

պատճառաւոր լինել, ոտը ծանր լինել կամ ու-

նենալ, մէկի վրայ մնալ, մտկափոխ լինել:

Верхомъ родиться, ձիաւոր ծընուիլ:

Водянка головки, ջրղլուխ:

Выкидышь, վիժումն զաւակի, անցուցք, փորաւեր:

Выгнуть, վիժել, անցուցք անել, փորը աւերել:

Головка прорѣзывается, զլուխը աղատվում է (երէխի):

Заридышь, плодъ, սաղմն:

Инструментъ, դորձիք:

Котетеръ, միզհան:

Котетризовоть, միզհանել:

Менструация, դաշտան, ամսական, կարգ:

Менструировоть, դաշտանաւորել:

Новорожденный, նորածին:

Недоносокъ, կանխածին:

Послѣродовая боль, յեանացաւ:

Преждевременныя роды, օրպակա ծընունդ:

Прорѣзывать, մօրից բաժանուիլ:

Пульсъ, զարկ:

Родильница, ծննդկան:

Родовая боль, երկունք, հանք:

Родовая боль начинается, երկնում է, հանքը

զարկ է:

Щипцы (акушер). աքցան:

կան լեզու ունենք, չ'պէտք է կուրորէն, բառացի թարգմանենք, և այդ ոսկրը «անանուէն» կոչենք: Անատոմիական միտք տայն աչքիս առաջ ունենալով, ես անուանեցի զրան «Յռոսկր», որովհետև այդ ոսկրը բաղկանում է երեք ոսկրից և զոքա ոսկրանութով միանում են միմեանց հետ, երբ երիտասարդը սկսում է իր հասակն առնել: Այդ «Յռոսկր» բառը ունի ճիշտ անատոմիական հիմք և նշանակութիւն, միևնոյն ժամանակ հասկանալի է և կարճ. ուրեմն պէտք է հայոց զրականութեան մէջ քաղաքացիանութիւն ստանայ:

Եթէ այդ ոսկրը անուանում ենք «Յռոսկր» հետևաբար acetabulumը (որ մի մեծ փոս է, դտնվում է եռոսկրի արտաքին մակերևոյթի վերայ և նշանակուած է ազդրագլխի համար) պէտք է անուանենք «եռոսկրափոս», որովհետև նախ եռոսկրի վերայ է դտնվում և ապա՝ զոյանում է երեք ոսկրների միջնորդութեամբ, և այդ երեք ոսկրների ծայրերը կազմում են այդ փոսի յատակը: Acetabulum բառի թարգմանութիւնն է՝ աման, քացախի աման, սկուտեղ: Այս երեք բառից ոչ մինը չի կարելի ընտրել, որովհետև զրանցից ոչ մինն էլ յարմար չէ: Ռուսները այդ փոսը անուանել են вертлюжная впадина, վերցրած է вертлюга խօսքից, որ նշանակում է արջի բոյն, իսկ այդ փոսը (եռոսկրափոսը) անուանել են արջի բոյնի փոս: Ես ցանկանալով ինչքան կարելի է հաւատարիմ ֆնալ անատոմիային և բնութեան, անուանեցի acetabulumը «եռոսկրափոս» որ անատոմիական ճիշտ միտք և նշանակութիւն ունի:

Վէդ կամ ճան = os talus s. astragalus = таранная кость: Այս ոսկրի անունը զտնելու համար պէտք է զառնանք համեմատական անատոմիային: ոչխարի իւրաքանչիւր յետևի ոտի մէջ կայ մի փոքրիկ ոսկր, որով երեխաները խաղում են և անուանում են «վէդ» կամ «ճան»: Այդ փոքրիկ ոսկրը իր անատոմիական դիրքով բոլորովին համապատասխանում է os talus ոսկրին, որ մարդն ունի իր ոտում: Ոչխարի ոտինն էլ լատիներէն միևնոյն անունն է կրում: Ուրեմն՝ եթէ os talus ոսկրը անուանենք «վէդ» կամ «ճան» ոչ թէ միայն անատոմիական կը լինի այլ և ազգային և դիւրըմբռնելի երեխաների համար, որովհետև այդ ոսկրը նրա խաղալէքն է, իսկ մեզ՝ հասակաւորներս համար նմանապէս հասկանալի կը լինի, եթէ մտաբերենք որ երեխայու՛թեան ժամանակ մենք շատ անգամ ծեծել ենք և շատ անգամ ծեծ ենք կերէլ այդ ոսկրիկի համար:

Ատամնարոյն = alveolus dentis = луночка зуба: Ես անուանեցի ծնօտի այն փոսերը, որոնց մէջ ցցուած են ատամների արմատներն «ատամնարոյն»: Իւրաքանչիւր ատամի արմատը կէսից աւել պահուած է այդ փոսի մէջ, ինչպէս մի բոյնի մէջ. սյս բառը դիւրըմբռնելի է և անատոմիական, որովհետև ուղիղ ցոյց է տալիս թէ նշանակուած է ատամի համար, որ մարմնի մի որոշ մասն է:

Վերջն երակ = vena cava = полная вена = դատարկ երակ: Հին ժամանակներում, երբ դիտնականները նոր էին

սկսել ուսանել անատոմիան գործնական կերպիւ, այսինքն զիսհատութեամբ, և ոչ մի հասկացողութիւն չունէին արեան շրջանի մասին, նրանք բռնալով զիսկի կուրծքը և կտրելով սիրտը իր անօթներէց, տեսել էին որ «վերջներակը» դատարկ է, նրա պատերը, նրբութեան և փափկութեան պատճառով, միմեանց վերայ ընկած, խտուած, որովհետև կտրելու ժամանակ երակային արիւնը մէջըցը թափել էր: Գտնելով ինչպէս վերին, նմանապէս և ստորին վերջներակը դատարկ, անուանել են vena cava sup. et inf. այսինքն վերին և ստորին դատարկ երակ: Հասկանալի է, որ երակը դատարկ չի կարող լինել, ուրեմն և «դատարկ» բառը ամենեւին չի կարելի գործածել: Ես անուանեցի vena cava «վերջներակ», որովհետև վերին վերջներակը (v. cava sup.) գոյանում է թևերի և զլխի երակներէց, սորա բացուելով կամ թափուելով մէկը միւսի մէջ և այս կերպիւ նուազացնելով իրենց թիւը վերջապէս միանում են, կազմում են մի կարճ, բայց հաստ երակ (վերին վերջներակ), որ թափում է իր բերած արիւնը սրտի մէջ: Հասկանալի է որ «վերին վերջներակը» ամենավերջին երակն է թևերի և զլխի երակներից: Միևնոյն կերպիւ ստորին վերջներակն (v. cava inf.) է ամենավերջին երակ ոտերի և մարմնի մտաւորապէս բոլոր միւս մասերի երակներից: Եթէ v. cava անուանենք «վերջներակ» իսկ v. cava sup. et inf. հետևաբար «վերին և ստորին վերջներակ», մենք դրանով ոչ թէ սխալ ենք արել, այլ հնարել ենք մի բառ, որ արտայայտում է անատոմիական և ֆիզիոլոգիական փաստ: Կարող են հարցնել եթէ v. cava անուանենք «վերջներակ» այսինքն վերջին երակ,

զրա սկիզբը կամ սկզբնականներն որոնք են. սկզբնականներն են մազակերպ անօթները (vasa carillaria), իսկ միւս բոլոր մնացած երակներն են միջանկեալը:

Վերջընթեր երակ = vena anonyma = безименная вена = անանուն երակ: Այս երակը կրում է «անանուն» կոչումը: Աջ և ձախ վերջընթեր երակներն (v. anonyma dext. et sin.) միանալով կազմում են վերին վերջներակ (v. cava sup). ուրեմն երկու վերջընթերներն զետեղուած են վերին վերջներակի առաջ. հետևաբար v. anonyma իր անատոմիական դրութեան համաձայն անուանում եմ «վերջընթեր», որ նշանակում է предпоследняя, avant la derniere, vorletzte: «վերջընթեր երակը» ճիշտ անատոմիական միտք է արտայայտում:

Կամարաբուխ զարկերակ = art. anonyma = безименная арт. = անանուն զարկերակ: Աս կրում է նմանապէս «անանուն» կոչումը: Ես անուանեցի այդ զարկերակը «կամարաբուխ զարկերակ», որովհետև բղխում է աօրտայի կամարից դէպի վերև: Թէպէտ աօրտայի կամարից սկսում են և բարձրանում են ձախ ենթանրակեայ զարկերակը (art. subclavia sin.) և ձախ վզազարկերակը (art. carotis sin.), որոնք իրենց համար անատոմիական անուններ ունեն, բայց art. anonyma որ նշանակում է «անանուն» զարկերակ, ես անուանեցի «կամարաբուխ զարկերակ»: Այս բառը, այս զարկերակի դիրքին համապատասխանում է, ուրեմն և անատոմիական բառ է:

Մ ա խ ա ղ ե ր = *intestinum duodenum* = двѣнадцати-перстная кишка = տասներկու մասնեայ աղէք: Այս աղէքի երկայնութիւնն ես չեմ չափել, միայն զիտեմ որ եթէ հաստ մատեր ունեցողն չափի, կարող է միայն տասը մատ լինի, իսկ եթէ բարակ մատեր ունեցողն չափի, կարելի է որ տասներկը դուրս գայ, ահագին հասակ ունեցողներինը երկար կը լինի, իսկ փոքր հասակ ունեցողներինը կարճ կը լինի. անձշտութիւնն ակներև է: Բայց այդ աղէքի անատոմիական դիրքը մշտական է. այդ աղէքը սկըսում է ստամոքսից (նրա ելքից) և միւս բոլոր աղէքները սրա շարունակութիւնն են: Եթէ *int. duod.* ը՛ անուանենք «նախաղէք» սրան տուած կը լինենք ամենաճիշտ անատոմիական անունը, որև պէտք է տանք, հարազատ մնալով անատոմիային:

Թ ա փ ա ն = *intestinum rectum* = прямая кишка = ուղղաձիգ աղէք: Այս բառը գտնելու համար պէտք է դառնանք համեմատական անատոմիային: Հայ սպանդարը մորթելով ոչխարը անուանում է «թափան» ոչխարի աղէքների այն մասը, որտեղ ժողովուած է տեսնում աղը: Աղը լինում է, ինչպէս յայտնի է, գլխաւորապէս աղէքների վերջի մասում: Սպանդարը դարձնում է մեր ուշադրութիւնն այն փաստի վերայ, որ աղէքների աղը պարունակող մասն անուանվում է «թափան», այսինքն մի աղէք, որ պարունակում է աղը և որտեղից աղը թափվում է: Այս բառն ընդունելու համար ճշտութեան յետեւից չը պէտք է ընկնել և սպանդարից անատոմիա զիտենալը չենք կարող պահանջել, բայց եթէ աղէքների վերջին մասը, որ անուան-

վում է լատիներէն *intestinum rectum* մենք անուանենք «թափան» մահուան չը պէտք է դատապարտուենք, մանաւանդ որ այդ բառը Ֆիզիոլոգիական միտք ունի և երկրորդը որ մեր գրականութեան մէջ ոչ մի ուրիշ աւելի յարմար բառ չունենք աղէքների այդ վերջին մասը որոշելու, իսկ «թափան» բառը թէև անատոմիական չէ, դոնեա Ֆիզիոլոգիական է, ազգային է և դիւրմբունելի:

Ս ր ա ի ս ե ն ե ա կ = *ventriculus cordis* = желудочек сердца = սրտի ստամոքս: Անտեղի կը լինի թարգմանութիւնն գործ ածել, որովհետև ունենք իսկ հայկական բառ թէև նա անատոմիական չէ, բայց դատիներէնը և ուսուցիչներն էլ անատոմիական չեն, ուրեմն ընտրենք հայկականը:

Եթէ հայ մարդը, զորօրինակ, շք օրը պարտէզում նստած զուարճանում է և յանկարծ մի հով քամի է փչում, հայն ասում է «օհ, սրտիս դոնները բացուեցին» եթէ հայի կարծիքով սիրտը դոններ ունի, ուրեմն և սիրտը պէտք է սենեակներ ունենայ: Իմ կարծիքով առանձին սխալ չենք անիլ, եթէ *ventriculus cordis* անուանենք «սրտի սենեակ», մանաւանդ որ զերմաներէն էլ սրտի սենեակ են ասում (*der Herzkammer*): Այս բառը հայի համար աւելի հասկանալի է, քան թէ լատիներէնի թարգմանութիւնը, չը մոռանանք որ հայը ստամոքս անուանում է մի որոշ գործարան որ սեղ մարսվում է ընդունած կերակուրը: Եթէ *ventriculus cordis* անուանենք «սրտի սենեակ», ուրեմն

Atrium cordis—предсердие կարող ենք անուանել «սրտի նախասենեակ» որ գերմաներէն նոյնպէս անուանում են սրտի նախասենեակ (der Vorkammer des Herzens), **խակ**

Septum ventriculorum—перегородка желудочков կ'անուանենք սրտի սենեակների միջնապատ, գերմաներէն նոյնպէս են անուանում (die Scheidewand der Herzkammer), **ուրեմն** և

Septum atriorum—перегородка предсердий կը կոչուի «սրտի նախասենեակների միջնապատ», որ գերմաներէն նոյնպէս ասում են (die Scheidewand der Vorkammer des Herzens) և

Ostium atrio-ventriculare—венозное отверстие պիտի անուանենք «սրտի սենեկադուռ», իսկ **valvula**—«փական» կամ «դռնակ»:

Սրտի պարկ—pericardium—сердечная сумка, թարգմանեցի «սրտի պարկ», որովհետև այդ թաղանթն ամփոփում է արձակ կերպիւ բոլոր սիրտը, ուրեմն սիրտը զտնվում է այդ թաղանթի մէջ, ինչպէս մի արձակ պարկի մէջ: գերմաներէն նոյնպէս անուանում են սրտի պարկ (der Herzbeutel):

Մաշկ—derma s. cutis—кожа. վերաբերում է մանրադիտական (միկրոսկոպական) անատոմիային: «Մաշկը» կազմում է կաշու կամ մորթի միջին և ամենահաստ մասը, որ կարելի է տեսնել մանրադէտի օակ: երբ կա-

շեղործները մաքրում են կաշին, թէ արտաքին և թէ ներքին կողմից, ասում են «կաշին մաշկում ենք» այդ մաշկերուց կամ մաքրելուց յետոյ մնում է կաշու ամենամալը և հաստ մասը, որ է derma s. cutis, եթէ «մաշկ» բառն ընդունենք, այն ժամանակ

Epidermis կարող ենք անուանել «վերնամաշկ» իսկ **Stratum subcutaneum** անուանել: «ներքնամաշկ»:

Հետեւեալ բառերի, նոյն իսկ անունների մէջ, պարունակվում է անատոմիական միտք:

Միզատարի վզազեղձ կամ **եղեյզեղձ**—prostata.

Նստասեղի ոսկր—os ischii.

Պոչոսկր կամ **պոչիկ**—os coccyg's.

Վերնորովայն—epigastrium.

Միջնորովայն—mesogastrium.

Ներքնորովայն—hypogastrium.

Միզանցք—ureter.

Նեարդակծիկ—ganglion nervi.

Անոթակծիկ—glomerulus.

Չուանցք—oviductus.

Չուարար կամ **ձուարան**—ovarium.

Ոսկրամաշկ—periostium.

Որովայնամաշկ—peritoneum.

Քիթի ոսկրամուտք—apertura pyriformis.

Պտկարակ—areola.

Կոսկերաղիծ — linea palpebralis.
 Շքնկոսկր կամ ծրնկախուփ — patella,
 Սերմանցք — vas deferens.
 Իզանուտք — vulva.
 Իզածեղ — rima pudenda.
 Միզահան — catheter.
 և մի քանի այլ բառեր, որ աւելորդ համարեցի
 յիշել :

Ն Կ Ա Տ Ե Լ Ի Ե Ղ Ա Ն Ս Խ Ա Լ Ն Ե Ր Ը

եր.	տող,	սխալ,	ուղիղ :
1— 9	ատամնաբուն ատամնաբոյն,		
2— 26	sistra	sinistra,	
4— 9	bacillum	bacillum,	
9— 5	—	(աւելացնել նաև) մաշկ,	
» — 11	—	» մորթ, կաշի,	
10 վերջի.	սևս Phalangs,		
11 սկզբի	» »		
12— 19	rinarius	urinarius,	
13— 11	առաջնաղիթ միզատարի վզագեղձ կամ ե-		
		զեղձ լեցեղձ,	
16— 11	vocale	vocale,	
» — 12	» »		
19— 26-27	պտուղի ուղ պտուղի ստորին, ուղղաձիգ,		
	ղաձիգ		
21— 3	լեզուկանա լեզուակլանանեարդ,		
	նեարդ		
23— 3	արմնոսկր	արմնկոսկր,	
27— 4	alveoralis	alveolaris,	
» — 21	—	(աւելացնել) կամ ելեցեղձ,	
28— 21	Scleratica	Sclerotica	
	կարծրա-	սկիւճրար,	
	թաղանթ		

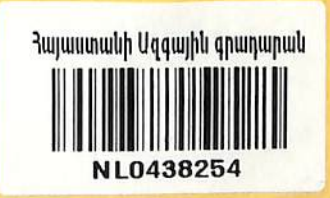

Բ.

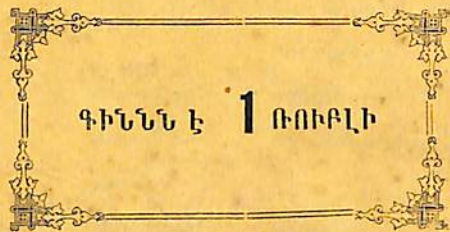Եր. տող	սխալ	ուղիղ :
29 վերջ.	ճարպագարդ	ճարպակարդ կամ ներքնամաշկ,
32—15	—	(աւելացնել) կամ գրպանածև փական,
» —17	կիսալուստածև	կիսալուսնածև կամ գրպանածև փական,
37—11	БОЛЬШЕ	БОЛЬШОЕ
42 վերջ.	—	(աւելացնել) կամ ելիցգեղծ.
45—27	—	(») կամ գրպանածև փական,
46—19	—	(աւելացնել) կամ աճկանցք, ճուրանցք,
48—49	ստորեղբ	ստորեղբ,
49—12	ատամնաբուն	ատամնարոյն,
52—14	արտաքին	ներքին
» —15	ներքին	արտաքին
58—25	տար	լիակատար
61— 3	МЕЖЛОПАТЧНЫЙ	МЕЖЛОПАТОЧНЫЙ
62—15	МОТКИ	МАТКИ
69—16	յեղայտ	յետայտ



P. 1938r
7/137



APM
3-1900a



ԳԻՆՆԵ Է 1 ՌՈՒԲԼԻ

✓

18910

18910
18910

1394